HISTORIA CLINICA

PACIENTE: ZULIVAN KENER DIAZ SALGUERO	**IDENTIFICACION:** CC 1118557505		**HC:** 1118557505 - CC
FECHA DE NACIMIENTO: 21/4/1994	**EDAD:** 32 Años	**SEXO:** M	**TIPO AFILIADO:** OTRO
RESIDENCIA: CL 24A #31-01 YOPAL	CASANARE-YOPAL		**TELEFONO:**
FECHA PRIMER INGRESO: 10/9/2026 - 07:20:00	**FECHA ULTIMO INGRESO:** 25/6/2026 - 12:14:50		
CLIENTE: CLINICA CASANARE S.A.	**PLAN:** PARTICULARES		

INGRESO: 122896 CODIGO PRESTADOR: 850010009801

RECLASIFICACION DEL TRIAGE	
FECHA: 25/06/2026 14:06:04	PROFESIONAL: EGMAR ENRIQUE ROJAS PALENCIA
RECLASIFIACION ACTUAL: Nivel 3	CLASIFIACION ACTUAL: No Tiene

HOJA TRIAGE

Profesional:			
Clasificación:	Nivel	Fecha:	::
Causas Probables:			
Motivo Consulta:			

Signos Vitales:

F.C.	F.R.	TALLA(Cm)	PESO(Kg)	IMC	T.A.	TEMP.	SAT02
					/		

Observación:	
Impresión Diagnostica:	
Diagnostico:	

FECHA	MOTIVOS DE CONSULTA Y ENFERMEDAD ACTUAL
2026-06-25	**13:58** **EGMAR.ROJAS - EGMAR ENRIQUE ROJAS PALENCIA** **ESPECIALIDAD: MEDICINA GENERAL** **MOTIVO DE CONSULTA :** TUVE UN ACCIDENTE **ENFERMEDAD ACTUAL :** PACIENTE MASCULINO DE 32 A?OS DE EDAD SIN ANTECEDENTES PATOLOGICOS QUIEN ES TRAIDO DE REMISION DESDE IPS DE MANI EN AMBULANCIA BASICA AUX ANA TORRES POR PRESENTAR CUADRO CLINICO CARACTERIZADO POR ACCIDENTE DE TRANSITO EN CALIDAD DE CONDUCTOR DE MOTOCICLETA SIN COLISION, EN LA VEREDA BEBEA A LAS 06+30AM YOPAL CASANARE, QUIEN REFIERE "IBA MANEJANDO LA MOTO CUANDO SALI DEL TRABAJO Y CREO QUE ME QUEDE DORMIDO Y ME SALI DE LA CARRETERA" CON PERDIDA DEL CONOCIMIENTO, CON MULTIPLES CONTUSIONES, DE PREDOMINIO EN MIEMBRO INFERIOR IZQUIERDO, MANOS, CADERA, TORAX, Y COLUMNA, CONCOMITANTEMENTE, DEFORMIDAD OSEA EN MIEMBRO INFERIOR, DOLOR DE ESPALDA, LIMITACION PARCIAL PARA LA MOVILIDAD, POR LO CUAL ES LLEVADO A CENTRO DE PRIMER NIVEL DONDE REALIZAN MANEJO SINTOMATICO, INMOVILIZAN CON FERULA DE YESO SUROPEDIDA MII, DECIDEN REMITIR PARA ESTUDIO DE EXTENSION Y VALORACION POR ESPECIALISTAS

RELATO BREVE DEL ACCIDENTE

RELATO BREVE DEL ACCIDENTE DE TRANSITO:

PACIENTE TRASLADADO EN AMBULANCIA QUE SUFRE ACCIDENTE DE TRANSITO EN CALIDAD DE CONDUCTOR EL DIA 25 DE JUNIO DEL 2026 A LAS 07:00 HORAS EN KM 3 VEREDA BABENA DEL MUNICIPIO DE MAI - CASANARE QUIEN SE ACCIDENTA EN MOTOCICLETA DE PLACA PKK47F

DIETA DEL PACIENTE

Tipo de dieta:	Caracteristicas	Observacion	Fecha de solicitud	Fecha de modificacion	Usuario
Normal paciente adulto	NINGUNA,	- -	2026-07-02 07:40:20.858448	Sin modificacion	EGMAR.ROJAS

ORIGEN DE LA ATENCION	Accidente de tránsito de origen común

ANTECEDENTES PERSONALES

GRUPO	ANTECEDENTE	OP	DETALLE
QUIRURGICOS	Quirurgicos	NO	NO REFIERE
OTROS	paciente colonizado	NO	NO REFIERE
ANTECEDENTES DE ALERGIA	Medicamento	NO	NIEGA
	Alimento	NO	NO REFIERE
	Sustancia del ambiente	NO	NO REFIERE
	Sustancia que entran en contacto con la piel	NO	NO REFIERE
	Picadura de insectos	NO	NO REFIERE
	Otra	NO	NO REFIERE
	Químicos	NO	NO REFIERE

EXPOSICION A FACTORES DE RIESGO	Físicos	NO	NO REFIERE
	Biomecánicos	NO	NO REFIERE
	Sustancia que entran en contacto con la piel	NO	NO REFIERE
	Biológicos	NO	NO REFIERE

REVISION POR SISTEMA DEL PACIENTE

SISTEMA	OBSERVACION	FECHA REGISTRO
Estado General	NIEGA	2026-06-25 01:35
Cabeza y cuello	NIEGA	2026-06-25 01:35
Cardio Pulmonar	NIEGA	2026-06-25 01:35
Abdomen	NIEGA	2026-06-25 01:35
Extremidades	NIEGA	2026-06-25 01:35
Genitourinario	NIEGA	2026-06-25 01:35
Piel y Faneras	NIEGA	2026-06-25 01:35
Neurologico	NIEGA	2026-06-25 01:35
Examen Mental	NIEGA	2026-06-25 01:35

EXAMEN FISICO/MENTAL

USUARIO	FECHA
EGMAR ENRIQUE ROJAS PALENCIA	2026-06-25

TIPO SISTEMA	VALORACION	HALLAZGO
Estado General	**NORMAL**	ACEPTABLES CONDICIONES GENERALES, AFEBRIL, HIDRATADO
Cabeza y cuello	**ANORMAL**	NORMOCEFALICO OJSO SIMETRICOS PUPILAS ISOCORICAS NORMOREACTIVAS A LA LUZ ESCLERAS ANICTERICAS
.	.	CONJUNTIVAS NORMOCROMICAS MUCOSA ORAL HUMEDA CUELLO CON COLLARIN CERVICAL DOLOR A LA PALPACION EN REGION CERVICAL SIN INGURGITACION YUGULAR NO SE OBSERVAN MASAS CUELLO SIMETRICO
Cardio Pulmonar	**ANORMAL**	TORAX SIMETRICO SIN SIGNOS DE DIFICULTAD RESPIRATORIA DOLOR A LA PALPACION EN REGION ANTERIOR DOLOR A
.	.	LA PALPACION EN REGION DORSAL DE PREDOMINIO EN REGION VERTEBRAL RUIDOS RESPIRATORIOS CONSERVADOS SIN AGREGADOS RUIDOS CARDIACOS RITMICOS SIN SOPLOS
Abdomen	**ANORMAL**	ABDOMEN PLANO BLANDO Y DEPRESIBLE DOLOROSO A LA PALPACION PROFUNDA EN HEMIABDOMEN SUPERIOR SIN SIGNOS
.	.	DE IRRITACION PERITONEAL RUIDOS INTESTINALES PRESENTES
Extremidades	**NORMAL**	EXTREMIDADES SIMETRICAS EUTROFICAS ADECUADA PERFUSION DISTAL LLENADO CAPILAR DE 2 SEGUNDOS PULSOS
.	.	DISTALES PALPABLES SE EVIDENCIA INMOVILIZACION FERULA SUROPEDICA EN MIEMBRO INFERIOR IZQUIERDA SE RETIRA SE EVIDENCIA EDEMA EQUIMOSIS DOLOR A LA PALPACION LIMTIACION PARA LA MOVILIDAD LACERACION EN AMBAS MANOS DOLOR A LA PALPACION DOLOR A LA PALPACION LUMBOSACRA DE PREDOMINIO VERTEBRAL
Genitourinario	**NORMAL**	SIN ALTERACIONES ESTRUCTURALES, GENITALES EXTERNOS NORMOCONFIRUGADOS
Piel y Faneras	**NORMAL**	SIN ALTERACIONES
Neurologico	**NORMAL**	NEUROLOGICO CONSERVADO SIN DEFICIT SENSITIVO- MOTOR, GLASGOW 15/15,
Examen Mental	**NORMAL**	Conciencia alerta con orientación en sus tres esferas Porte y actitud adecuados Psicomotricidad y
.	.	conducta normales Atención euproséxica Lenguaje sin alteraciones Afectividad eutímica Pensamiento lógico y coherente Memoria conservada

DIAGNOSTICOS DE INGRESO ASIGNADOS

CODIGO	DIAGNOSTICO DE INGRESO	ESTADO	OBSERVACION	USUARIO	FECHA
V284	MOTOCICLISTA LESIONADO EN ACCIDENTE DE	.	.	EGMAR ENRIQUE ROJAS PALENCIA	2026-06-25
.	TRANSPORTE SIN COLISION CONDUCTOR LESIONADO EN ACCIDENTE DE TRANSITO	.	.	.	.

CONSOLIDADO DE EVOLUCIONES

FECHA: 2026-06-26

01:10 **SERVICIO: URGENCIAS**
FREDDY ALEXANDER FAJARDO SILVA - **ESPECIALIDAD: ORTOPEDIA**

H. SUBJETIVO: ZULIVAN KENER DIAZ SALGUERO

***** NOTA DE RTA IC ORTOPEDIA.
MD RONDA: KAREN CASTILLO
MD ESPECIALISTA: FREDDY FAJARDO

MOTIVO DE CONSULTA:TUVE UN ACCIDENTE

ENFERMEDAD ACTUAL:
PACIENTE MASCULINO DE 32 A?OS DE EDAD SIN ANTECEDENTES PATOLOGICOS QUIEN ES TRAIDO DE REMISION DESDE IPS DE MANI EN AMBULANCIA BASICA AUX ANA TORRES POR PRESENTAR CUADRO CLINICO CARACTERIZADO POR ACCIDENTE DE TRANSITO EN CALIDAD DE CONDUCTOR DE MOTOCICLETA SIN COLISION, EN LA VEREDA BEBEA A LAS 06+30AM YOPAL CASANARE, QUIEN REFIERE "IBA MANEJANDO LA MOTO CUANDO SALI DEL TRABAJO Y CREO QUE ME QUEDE DORMIDO Y ME SALI DE LA CARRETERA" CON PERDIDA DEL CONOCIMIENTO, CON MULTIPLES CONTUSIONES, DE PREDOMINIO EN MIEMBRO INFERIOR IZQUIERDO, MANOS, CADERA, TORAX, Y COLUMNA, CONCOMITANTEMENTE, DEFORMIDAD OSEA EN MIEMBRO INFERIOR, DOLOR DE ESPALDA,

LIMITACION PARCIAL PARA LA MOVILIDAD, POR LO CUAL ES LLEVADO A CENTRO DE PRIMER NIVEL DONDE REALIZAN MANEJO SINTOMATICO, INMOVILIZAN CON FERULA DE YESO SUROPEDIDA MII, DECIDEN REMITIR PARA ESTUDIO DE EXTENSION Y VALORACION POR ESPECIALISTAS

H. OBJETIVO: PACIENTE EN REGULARES CONDICIONES ALERTA AFEBRIL NORMOHIDRATADO NO DIFICULTAD RESPIRTAORIA, CABEZA Y CUELLO NORMAL, MOVIL NO DOLOR, TORAX SIMETRICO NORMOEXPANDIBLE NO RUIDOS AGREGADOS, ABDOMEN BLNDO DEPRESIBLE NO SIGNOS DE IRTIACION PERITONEAL, EXTREMIDADES SIMETRICAS EUTROFICAS ADECUADA PERFUSION DISTAL, LLENADO CAPILAR DE 2 SEGUNDOS, PULSOS DISTALES PALPABLES, SE EVIDENCIA INMOVILIZACION FERULA SUROPEDICA EN MIEMBRO INFERIOR IZQUIERDA, SE RETIRA SE EVIDENCIA EDEMA, EQUIMOSIS, DOLOR A LA PALPACION, LIMTIACION PARA LA MOVILIDAD, LACERACION EN AMBAS MANOS DOLOR A LA PALPACION, DOLOR A LA PALPACION LUMBOSACRA DE PREDOMINIO VERTEBRAL , NEUROLOGICO SIN ALTERACION.

PARACLINICOS :
RX: MALA CALIDAD DE LA IMAGEN SOLO RPESETA IMAGEN LATERAL EN MAL ANGULO EN DONDE SE LOGRA VISUALIZAR TRAZO DE FRACTURA EL CUAL NO SE PUEDE APRECIAR BEN POR LOQ UE SE SOLICITA UNA NUEVA
(pdte reporte oficial)

Cr 1.1 BUN 14 / AMILASA 58 AST 28 ALT 20 FA 78 B TOTAL 1.1 BIND 0.8 BD 0.3 / PCR 5 / CH LEUCOS 11620 N 87% HB 15.7 PLAQ 278.000 / PT 9.8 INR 0.9 PTT 22.9

ANALISIS: PACIENTE QUIE INGRESA POR POLITRAMA SECNDARIO ACC DE TRANSITO, ACTUALMENTE ENCUENTRO A PACIENTE ESTABLE HEMODINÁMICAMENTE, SIN REGISTRO DE ALTAS TÉRMICAS, NO HAY EVIDENCIA DE SÍNTOMAS RESPIRATORIOS O REQUERIMIENTO DE OXÍGENO SUPLEMENTARIO, AL EXAMEN FÍSICO CON INMOVILIZACION DE MIEMBRO IFERIOR IZQUIERDO, SE REVISAN IMAGENES DE INGRESO EN DONDE SE EVIDENCIA TRAZO DE FRACTURA NO CONCLUYENTE, DADO LO ANTERIOR SE INDICA TOMA DE NUEVA IMAGEN, DE IGUAL FRMA PACIENTE QUIEN REQUIERE PROCEDIMIENTO QUIRURGICO ,POR LOQ UE SE CARGAN VAL POR ANESTESIOLOGIA, A LA ESPERA DE AUTORIZACION Y LLEGADA DE MATERIALES PARA PROGRAMACION DE LA MISMA, SE EXPLICA A PACIENTE QUEIN REFIERE ENTIENDE Y ACEPTA.

IDX:
-- FRACTURA DE TIBIA Y PERONE IZQUIERDA
- TRAUMATISMO CRANEOENCEFALICO LEVE
- TRAUMA DE CONTUSO DE COLUMNA GENERAL
- TRAUMA CONTUSO TORACOABDOMINAL
"ACCIDENTE DE TRANSITO EN CALIDAD DE CONDUCTOR DE MOTOCICLETA SIN COLISION

PLAN: PLAN:
HOSPITALIZAR.
TAPON VENOSO
DIETA NORMAL
BUSCAPINA COMPUESTA AMP IV CADA 8 HORAS
ONDANSETRON AMP 8MG IV CADA 8 HORAS
DEXAMETASONA AMP 8MG IV AHORA
TRAMADOL AMP 50MG IV CADA 8 HORAS
-
PDTE: UROANALISIS
PDTE : VAL POR NEUROCIRUGIA, CIRUGIA GENERAL,
SS// TC TOBILLO IZQ + RX PIERNA IZQ AP Y LATERAL
SS// VAL POR ANESTESIOLOGIA
SS// RAFI: RADIO MATERIALES: PLACA ANATOMICADISTAL MEDIAL + ANTEROLATERAL DE TIBIA + SET DE TORNILLOS.



Profesional: FREDDY ALEXANDER FAJARDO SILVA
CC - 1140417015 - T.P 1140417015 -
Especialidad - ORTOPEDIA

DIAGNOSTICOS ASIGNADOS		
CODIGO	DIAGNOSTICO	DX PRINCIPAL
V284	MOTOCICLISTA LESIONADO EN ACCIDENTE DE TRANSPORTE SIN COLISION, CONDUCTOR LESIONADO EN ACCIDENTE DE TRANSITO	
S822	FRACTURA DE LA DIAFISIS DE LA TIBIA	

11:07

SERVICIO: URGENCIAS
DIANA MARCELA SANCHEZ PARRA - **ESPECIALIDAD: NEUROCIRUGIA**

H. SUBJETIVO: **RESPUESTA A INTERCONSULTA NEUROCIRUGIA**
MC: "ME ACCIDENTE"
EA: PACIENTE MASCULINO DE 32 AÑOS DE EDAD SIN ANTECEDENTES PATOLOGICOS QUIEN ES TRAIDO DE REMISION DESDE IPS DE MANI EN AMBULANCIA BASICA AUX ANA TORRES POR PRESENTAR CUADRO CLINICO CARACTERIZADO POR ACCIDENTE DE TRANSITO EN CALIDAD DE CONDUCTOR DE MOTOCICLETA SIN COLISION, EN LA VEREDA BEBEA A LAS 06+30AM YOPAL CASANARE, QUIEN REFIERE "IBA MANEJANDO LA MOTO CUANDO SALI DEL TRABAJO Y CREO QUE ME QUEDE DORMIDO Y ME SALI DE LA CARRETERA" CON PERDIDA DEL CONOCIMIENTO, CON MULTIPLES CONTUSIONES, DE PREDOMINIO EN MIEMBRO INFERIOR IZQUIERDO, MANOS, CADERA, TORAX, Y COLUMNA, CONCOMITANTEMENTE, DEFORMIDAD OSEA EN MIEMBRO INFERIOR, DOLOR DE ESPALDA, LIMITACION PARCIAL PARA LA MOVILIDAD, POR LO CUAL ES LLEVADO A CENTRO DE PRIMER NIVEL DONDE REALIZAN MANEJO SINTOMATICO, INMOVILIZAN CON FERULA DE YESO SUROPEDIDA MII, DECIDEN REMITIR PARA ESTUDIO DE EXTENSION Y VALORACION POR ESPECIALISTAS

H. OBJETIVO: TAC DE CRANEO SIMPLE: LÍNEA MEDIA CENTRADA, HEMORRAGIA SUBARACNOIDEA GRADO I DIFUSA, NO COLECCIONES HEMÁTICAS YUXTADURALES O INTRAPARENQUIMATOSAS, NO PRESENCIA DE FRACTURAS DE BASE O BÓVEDA CRANEAL NO PRESENCIA DE CUERPOS EXTRAÑOS, TEJIDOS BLANDOS DENTRO DE LÍMITES NORMALES

TAC DE COLUMNA CERVICAL: CANAL MEDULAR ABIERTO, NO LUXACIONES, NO FRACTURAS, NO LESIONES INTRA RAQUÍDEAS, NO DESALINEACIONES

TAC DE COLUMNA DORSAL: CANAL MEDULAR ABIERTO, NO LUXACIONES, IMAGEN SUGESTIVA DE FRACTURA DE PLATILLO SUPERIOR DE T5 , NO LESIONES INTRA RAQUÍDEAS, NO DESALINEACIONES, NO DEFORMIDADES

TAC DE COLUMNA LUMBOSACRA: CANAL MEDULAR ABIERTO, NO LUXACIONES, NO FRACTURAS, NO LESIONES INTRA RAQUÍDEAS, NO DESALINEACIONES, NO DEFORMIDADES

ANALISIS: PACIENTE QUE INGRESA EN EL CONTEXTO DE POLITRAUMA CON TRAUMA DE CRÁNEO LEVE Y TRAUMA ESPINAL, CON IMÁGENES DIAGNÓSTICAS SIN EVIDENCIA DE LESIONES QUE REQUIERAN DE TRATAMIENTO NEUROQUIRÚRGICO EN ESTE MOMENTO, SIN EMBARGO CON PRESENCIA DE HEMORRAGIA SUBARACNOIDEA DIFUSA E IMAGEN SUGESTIVA DE FRACTURA EN PLATILLO SUPERIOR DE T5 POR LO QUE SE REQUIERE HOSPITALIZACION POR ESTE SERVICIO PARA CONTROL IMAGENOLOGICO Y MANEJO SINTOMATICO. EN EL MOMENTO SIN LESIONES QUE SE BENEFICIEN DE MANEJO QUIRURGICO. SE INDICA TOMA DE RMN DE COLUMNA DORSAL SIMPLE PARA DESCARTAR LA FRACTURA
SE EXPLICA A PACIENTE Y AL FAMILIAR HALLAZGOS, PLAN DE MANEJO, TODO CON LENGUAJE CLARO Y FÁCIL DE ENTENDER, SE REVUELVEN DUDAS Y

ACEPTAN

IMPRESIÓN DIAGNÓSTICA
TCE LEVE
- HEMORRAGIA SUBARACNOIDEA GRADO I DIFUSA
TRAMA DE COLUMNA DORSAL
- SOSPECHA DE FRACTURA DE T5 AO A1
SEC. ACCIDENTE DE TRÁNSITO

PLAN: HOSPITALIZAR POR NEUROCIRUGIA
DIETA NORMAL
TAPON VENOSO
DICLOFENACO 75MG IV CADA 12 HORAS
PARACETAMOL 1GR IV CADA 8 HORAS
SS/TAC DE CRANEO CONTROL MAÑANA 6AM
SS/RMN DE COLUMNA DORSAL SIMPLE
CSV-AC



Profesional: DIANA MARCELA SANCHEZ PARRA
CC - 53121781 - T.P 53121781 -
Especialidad - NEUROCIRUGIA

DIAGNOSTICOS ASIGNADOS		
CODIGO	DIAGNOSTICO	DX PRINCIPAL
V284	MOTOCICLISTA LESIONADO EN ACCIDENTE DE TRANSPORTE SIN COLISION, CONDUCTOR LESIONADO EN ACCIDENTE DE TRANSITO	
S822	FRACTURA DE LA DIAFISIS DE LA TIBIA	

17:29

SERVICIO: URGENCIAS
LUZ ROSARIO BECERRA BARRIENTOS - **ESPECIALIDAD: ANESTESIOLOGIA**

H. SUBJETIVO: VER FOLIO DE VALORACION PREANESTESICA

H. OBJETIVO: VER FOLIO DE VALORACION PREANESTESICA

ANALISIS: PACIENTE ASA I, RIESGO QUIRÚRGICO CARDIOVASCULAR BAJO PROGRAMADO PARA PROCEDIMIENTO DE BAJO RIESGO, ACTUALMENTE SIN CONTRAINDICACIÓN PARA PROCEIDMIENTO

PLAN:
1: PACIENTE APTO PARA ACTO QUIRÚRGICO
2: SE EXPLICA TÉCNICA ANESTÉSICA AL PACIENTE, RIESGOS Y COMPLICACIONES, PACIENTE REFIERE ENTENDER Y ACEPTAR, SE FIRMA CONSENTIMIENTO INFORMADO
3: TIPO DE TÉCNICA ANESTÉSICA A CARGO DEL ANESTESIÓLOGO PROGRAMADO
4: AYUNO PREOPERATORIO PARA ALIMENTOS SÓLIDOS DE 8 HORAS, PARA LÍQUIDOS OSCUROS 5 HORAS Y PARA LÍQUIDOS CLAROS DE 4 HORAS PREVIO A ACTO QUIRÚRGICO.
6: CANALIZAR VÍA PERIFÉRICA NÚMERO 18 PERMEABLE EN MIEMBRO SUPERIOR
7: MANTENER TRATAMIENTO DE PATOLOGÍAS DE BASE EL DÍA DEL ACTO QUIRÚRGICO
8: REALIZAR PROFILAXIS PARA NAUSEAS Y VÓMITOS POSTOPERATORIOS
9: SUSPENDER ANTICOAGULACION (12 HORAS SI ES PROFILACTICA, 24HRS SI ES TERAPEUTICA)
10: RESTO A CARGO DEL SERVICIO TRATANTE



Profesional: LUZ ROSARIO BECERRA BARRIENTOS
PT - 1089270 - T.P 1089270 -
Especialidad - ANESTESIOLOGIA

DIAGNOSTICOS ASIGNADOS		
CODIGO	DIAGNOSTICO	DX PRINCIPAL
V284	MOTOCICLISTA LESIONADO EN ACCIDENTE DE TRANSPORTE SIN COLISION, CONDUCTOR LESIONADO EN ACCIDENTE DE TRANSITO	
S822	FRACTURA DE LA DIAFISIS DE LA TIBIA	

FECHA: 2026-06-27

09:55

SERVICIO: URGENCIAS
DIANA MARCELA SANCHEZ PARRA - **ESPECIALIDAD: NEUROCIRUGIA**

H. SUBJETIVO: **EVOLUCION NEUROCIRUGIA**
PACIENTE MASCULINO DE 32 AÑOS CON DIAGNOSTICOS DE:
TCE LEVE
- HEMORRAGIA SUBARACNOIDEA GRADO I DIFUSA
TRAMA DE COLUMNA DORSAL
- FRACTURA DE T4 AO A1
- FRACTURA DE T5 AO A1
- FRACTURA DE T6 AO A1
- FRACTURA DE T7 AO A1
TRAUMA ORTOPEDICO
- FRACTURA DE TIBIA Y PERONE IZQUIERDA
SEC. ACCIDENTE DE TRÁNSITO

SUBJ: PACIENTE REFIERE SENTIRSE BIEN, CON DOLOR MODULADO, NIEGA CEFALEA, NIEGA NAUSEAS, NIEGA EMESIS.

H. OBJETIVO: NEURO: CONSCIENTE, ALERTA, ORIENTACIÓN EN TIEMPO LUGAR Y PERSONA, RECEPTIVIDAD Y REACTIVIDAD NORMALES NIVEL CORTICAL GLASGOW 15 PUNTOS
PUPILAS SIMÉTRICAS FOTOREACTIVAS A LA LUZ DIRECTA Y LA ACOMODACIÓN, MOVIMIENTOS OCULARES CONSERVADOS
PARES CRANEALES NORMALES
MOTOR: FUERZA 5/5 SIMÉTRICA. REFLEJOS OSTEOTENDINOSOS ++/++++
SENSIBILIDAD: PROFUNDA Y SUPERFICIAL NORMALES

TAC DE CRANEO SIMPLE: LÍNEA MEDIA CENTRADA, ESPACIO CISTERNAL Y SUBARACNOIDEO NORMAL, REABSORCION COMPLETA DE HSA, NO COLECCIONES HEMÁTICAS YUXTADURALES O INTRAPARENQUIMATOSAS, NO PRESENCIA DE FRACTURAS DE BASE O BÓVEDA CRANEAL NO PRESENCIA DE CUERPOS EXTRAÑOS, TEJIDOS BLANDOS DENTRO DE LÍMITES NORMALES

RMN DE COLUMNA TORACICA: ACENTUACIÓN DE LA CIFOSIS TORÁCICA EDEMA ÓSEO SUBCONDRAL DE LOS PLATILLOS VERTEBRALES SUPERIORES COMPRENDIDOS ENTRE T4 Y T7 CON LEVE DEPRESIÓN DE LOS PLATILLOS ESPECIALMENTE T7 Y SUTIL EDEMA ÓSEO DE LOS PEDÍCULOS DERECHOS EN T4 Y T5. LA ALTURA Y MORFOLOGÍA DE LOS DEMÁS CUERPOS VERTEBRALES ES NORMAL LOS DISCOS INTERVERTEBRALES CONSERVAN SU ALTURA E INTENSIDAD SEÑAL NORMAL. EN TODOS LOS NIVELES EVALUADOS LA AMPLITUD DEL CANAL CENTRAL Y LOS CANALES LATERALES SE CONSERVA. ADECUADA AMPLITUD FORAMINAL ARTICULACIONES FACETARIAS DE APARIENCIA NORMAL. EL CORDÓN MEDULAR CONSERVA SU MORFOLOGÍA E INTENSIDAD DE SEÑAL NORMAL SIN EVIDENCIA DE LESIÓN FOCAL. NO HAY MASAS PARA-ESPINALES.

ANALISIS: PACIENTE EN CONTEXTO DE POLITRAUMA CON TRAUMA CRANEOENCEFÁLICO Y TRAUMA DORSAL. EN TOMOGRAFÍA DE CRÁNEO REALIZADA EL DÍA DE AYER SE EVIDENCIÓ HEMORRAGIA SUBARACNOIDEA DIFUSA GRADO I. EN TOMOGRAFÍA DE CONTROL DEL DÍA DE HOY SE OBSERVA ABSORCIÓN CASI COMPLETA DE LA HEMORRAGIA SUBARACNOIDEA, SIN EVIDENCIA DE NUEVAS LESIONES. DESDE EL PUNTO DE VISTA DORSAL SE CONFIRMA PRESENCIA DE FRACTURAS MÚLTIPLES TIPO A1 DE PLATILLOS SUPERIORES QUE SE BENEFICIAN DE PLAN DE MANEJO CONSERVADOR MEDIANTE CORSET TLSO DURANTE 8 SEMANAS.
ACTUALMENTE EL PACIENTE SE ENCUENTRA ASINTOMÁTICO DESDE EL PUNTO DE VISTA NEUROLÓGICO Y YA COMPLETÓ EL PERÍODO DE OBSERVACIÓN NEUROLÓGICA, RAZÓN POR LA CUAL SE DA ALTA POR PARTE DE NEUROCIRUGÍA, CON CONTROL EN CONSULTA EXTERNA EN UN MES CON TOMOGRAFÍA DE CRÁNEO SIMPLE.
CONTINÚA MANEJO POR PARTE DEL SERVICIO DE ORTOPEDIA, TENIENDO EN CUENTA LA LESIÓN ÓSEA COMPLEJA DEL MIEMBRO INFERIOR IZQUIERDO. SE EXPLICAN HALLAZGOS Y CONDUCTA MEDICA A SEGUIR, PACIENTE REFIERE ENTENDER Y ACEPTAR.

PLAN: SE CIERRA INTERCONSULTA
USO DE CORSET TLSO A LA MEDIDA POR 8 SEMANAS
INCAPACIDAD MEDICA POR 1 MES
CONTROL POR CONSULTA EXTERNA DE NEUROCIRUGIA EN 1 MES
SS/TAC DE CRANEO CONTROL EN 1 MES

RECOMENDACIONES
REPOSO EN CASA, CONTINUAR CON LAS ACTIVIDADES DE VIDA DIARIA BÁSICAS DEAMBULACIÓN EN CASA
PUEDE REALIZAR CAMINATAS CORTAS DE 20 MIN 3 VECES AL DÍAS FUERA DE CASA
ALIMENTACIÓN NORMAL
NO ESFUERZO FÍSICO
NO CONSUMIR LICOR O DROGAS POR 3 MESES
NO USAR MOTO HASTAS NUEVA ORDEN
EVITAR EXPOSICIÓN DIRECTA AL SOL PARA EVITAR DESHIDRATACIÓN O GOLPES DE CALOR
EVITAR USO DE PANTALLAS

SIGNOS DE ALARMA
QUE TENGA DOLOR DE CABEZA INTENSO QUE NO MEJORE CON LOS ANALGESICOS
QUE TENGA MAREO O VÉRTIGO Y NO SE MEJORE CON EL REPOSO
QUE NOTEN QUE ESTÁ CON MAYOR SUEÑO DE LO NORMAL
QUE NOTEN COMPORTAMIENTO ANORMALES EN USTED
QUE TENGA MOVIMIENTOS ANORMALES O CRISIS EPILÉPTICAS
QUE TENGA PÉRDIDA O DISMINUCIÓN DE LA FUERZA EN LAS EXTREMIDADES
DOLOR PERSISTENTE QUE NO MEJORE CON ANALGESICOS
PÉRDIDA O DISMINUCIÓN DE LA FUERZA EN LAS EXTREMIDADES INFERIORES
APARICIÓN O PROGRESIÓN DE ADORMECIMIENTO, HORMIGUEO O PÉRDIDA DE LA SENSIBILIDAD EN LAS EXTREMIDADES INFERIORES.
ALTERACIÓN DEL CONTROL DE ESFÍNTERES, RETENCIÓN URINARIA, INCONTINENCIA URINARIA O FECAL.
ADORMECIMIENTO O PÉRDIDA DE LA SENSIBILIDAD EN LA REGIÓN PERINEAL O GENITAL (ANESTESIA EN SILLA DE MONTAR).
CAÍDAS, INESTABILIDAD PARA LA MARCHA O DETERIORO FUNCIONAL PROGRESIVO.



Profesional: DIANA MARCELA SANCHEZ PARRA
CC - 53121781 - T.P 53121781 -
Especialidad - NEUROCIRUGIA

DIAGNOSTICOS ASIGNADOS		
CODIGO	DIAGNOSTICO	DX PRINCIPAL
V284	MOTOCICLISTA LESIONADO EN ACCIDENTE DE TRANSPORTE SIN COLISION, CONDUCTOR LESIONADO EN ACCIDENTE DE TRANSITO	
S822	FRACTURA DE LA DIAFISIS DE LA TIBIA	

11:52

SERVICIO: URGENCIAS
FREDDY ALEXANDER FAJARDO SILVA - **ESPECIALIDAD: ORTOPEDIA**

H. SUBJETIVO: *** RESPUESTA DE INTERCONSULTA ORTOPEDIA Y TRAUMATOLOGÍA***

ESPECIALISTA DE RONDA : DR FREDDY ALEXANDER FAJARDO SILVA

PACIENTE QUIEN SE ENCUENTRA EN EL SERVICIO POR CUADRO CLÍNICO DE:
-- FRACTURA DE TIBIA Y PERONE IZQUIERDA
- TRAUMATISMO CRANEOENCEFALICO LEVE
- TRAUMA DE CONTUSO DE COLUMNA GENERAL
- TRAUMA CONTUSO TORACOABDOMINAL
"ACCIDENTE DE TRANSITO EN CALIDAD DE CONDUCTOR DE MOTOCICLETA SIN COLISION

H. OBJETIVO: PACIENTE EN REGULARES CONDICIONES ALERTA AFEBRIL NORMOHIDRATADO NO DIFICULTAD RESPIRTAORIA, CABEZA Y CUELLO NORMAL, MOVIL NO DOLOR, TORAX SIMETRICO NORMOEXPANDIBLE NO RUIDOS AGREGADOS, ABDOMEN BLNDO DEPRESIBLE NO SIGNOS DE IRTIACION PERITONEAL, EXTREMIDADES SIMETRICAS EUTROFICAS ADECUADA PERFUSION DISTAL, LLENADO CAPILAR DE 2 SEGUNDOS, PULSOS DISTALES PALPABLES, SE EVIDENCIA INMOVILIZACION FERULA SUROPEDICA EN MIEMBRO INFERIOR IZQUIERDA, SE RETIRA SE EVIDENCIA EDEMA, EQUIMOSIS, DOLOR A LA PALPACION,

LIMTIACION PARA LA MOVILIDAD, LACERACION EN AMBAS MANOS DOLOR A LA PALPACION, DOLOR A LA PALPACION LUMBOSACRA DE PREDOMINIO VERTEBRAL , NEUROLOGICO SIN ALTERACION.

Técnica: Se realizaron cortes axiales secuenciales a través del tobillo izquierdo, con reconstrucciones multiplanares, en ventana ósea y ventana de tejidos blandos. Hallazgos: Estructuras óseas de densidad conservada, sin lesiones líticas o blásticas. Fractura longitudinal que compromete el tercio distal de la diáfisis de la tibia con extensión del trazo hasta la epífisis distal, observándose otro trazo de fractura oblicuo que compromete tanto la metáfisis como la epífisis distal. Fractura en espiral en el tercio distal de la diáfisis del peroné, que se extiende hasta la sindesmosis. Las relaciones articulares se encuentran conservadas. Volúmenes musculares de la región sin alteración. Aumento del grosor y la densidad de los tejidos blandos adyacentes a los maleolos. Conclusión: Fractura conminuta de la tibia distal. Fractura del tercio distal de la diáfisis del peroné. Edema en tejidos blandos perimaleolar.

ANALISIS: PACIENTE QUIEN SE ENCUENTRA EN EL SERVICIO , QUIEN AL MOMENTO DE LA VALORACIÓN SE ENCUENTRA EN ACEPTABLES CONDICIONES GENERALES, HEMODINÁMICAMENTE ESTABLE, CON BUEN PATRÓN CARDIORRESPIRATORIO, TOLERANDO OXÍGENO AMBIENTE Y VÍA ORAL, SIN DÉFICIT NEUROLÓGICO APARENTE. CON INDICACIÓN DE PASO A SALAS DE CIRUGÍA PARA REALIZACIÓN DEL ACTO QUIRÚRGICO YA CUENTA CON AVAL POR EL SERVICIO DE ANESTESIOLOGÍA, DE MOMENTO PACIENTE A LA ESPERA DE PASO A SALAS DE CIRUGÍA , PACIENTE ENTERADO REFIERE ENTENDER Y ACEPTAR

PLAN: HOSPITALIZAR.
TAPON VENOSO
DIETA NORMAL HASTA 12 HORAS ANTES DEL ACTO QUIRÚRGICO
BUSCAPINA COMPUESTA AMP IV CADA 8 HORAS
ONDANSETRON AMP 8MG IV CADA 8 HORAS
DEXAMETASONA AMP 8MG IV AHORA
TRAMADOL AMP 50MG IV CADA 8 HORAS
-
P RAFI: RADIO MATERIALES: PLACA ANATOMICADISTAL MEDIAL + ANTEROLATERAL DE TIBIA + SET DE TORNILLOS.



_____

Profesional: FREDDY ALEXANDER FAJARDO SILVA

CC - 1140417015 - T.P 1140417015 -

Especialidad - ORTOPEDIA

DIAGNOSTICOS ASIGNADOS		
CODIGO	DIAGNOSTICO	DX PRINCIPAL
V284	MOTOCICLISTA LESIONADO EN ACCIDENTE DE TRANSPORTE SIN COLISION, CONDUCTOR LESIONADO EN ACCIDENTE DE TRANSITO	
S822	FRACTURA DE LA DIAFISIS DE LA TIBIA	

14:34

SERVICIO: URGENCIAS
LUIS FERNANDO VILLALBA SIERRA - **ESPECIALIDAD: CIRUGIA GENERAL**

H. SUBJETIVO: ****RESPUESTA A INTERCONSULTA POR CIRUGIA GENERAL****

ESPECIALISTA: DR VILLALBA
MEDICO DE RONDA: SANTIAGO GIL

MOTIVO DE CONSULTA:TUVE UN ACCIDENTE

ENFERMEDAD ACTUAL:
PACIENTE MASCULINO DE 32 A?OS DE EDAD SIN ANTECEDENTES PATOLOGICOS QUIEN ES TRAIDO DE REMISION DESDE IPS DE MANI EN AMBULANCIA BASICA AUX ANA TORRES POR PRESENTAR CUADRO CLINICO CARACTERIZADO POR ACCIDENTE DE TRANSITO EN CALIDAD DE CONDUCTOR DE MOTOCICLETA SIN COLISION, EN LA VEREDA BEBEA A LAS 06+30AM YOPAL CASANARE, QUIEN REFIERE "IBA MANEJANDO LA MOTO CUANDO SALI DEL TRABAJO Y CREO QUE ME QUEDE DORMIDO Y ME SALI DE LA CARRETERA" CON PERDIDA DEL CONOCIMIENTO, CON MULTIPLES CONTUSIONES, DE PREDOMINIO EN MIEMBRO INFERIOR IZQUIERDO, MANOS, CADERA, TORAX, Y COLUMNA, CONCOMITANTEMENTE, DEFORMIDAD OSEA EN MIEMBRO INFERIOR, DOLOR DE ESPALDA, LIMITACION PARCIAL PARA LA MOVILIDAD, POR LO CUAL ES LLEVADO A CENTRO DE PRIMER NIVEL DONDE REALIZAN MANEJO SINTOMATICO, INMOVILIZAN CON FERULA DE YESO SUROPEDIDA MII, DECIDEN REMITIR PARA ESTUDIO DE EXTENSION Y VALORACION POR ESPECIALISTAS

H. OBJETIVO: PACIENTE EN REGULARES CONDICIONES ALERTA AFEBRIL NORMOHIDRATADO NO DIFICULTAD RESPIRTAORIA
CABEZA Y CUELLO NORMAL, MOVIL NO DOLOR, TORAX SIMETRICO NORMOEXPANDIBLE NO RUIDOS AGREGADOS
ABDOMEN BLNDO DEPRESIBLE, NO DOLOROSO A LA PALPACIÓN, SI NSIGNOS DE IRRITACIÓN PERITONEAL
EXTREMIDADES SIMETRICAS EUTROFICAS ADECUADA PERFUSION DISTAL, LLENADO CAPILAR DE 2 SEGUNDOS, PULSOS DISTALES PALPABLES, SE EVIDENCIA INMOVILIZACION FERULA SUROPEDICA EN MIEMBRO INFERIOR IZQUIERDA, SE RETIRA SE EVIDENCIA EDEMA, EQUIMOSIS, DOLOR A LA PALPACION, LIMTIACION PARA LA MOVILIDAD, LACERACION EN AMBAS MANOS DOLOR A LA PALPACION, DOLOR A LA PALPACION LUMBOSACRA DE PREDOMINIO VERTEBRAL
NEUROLOGICO SIN ALTERACION.

PARACLINICOS :

TOMOGRAFÍA DE ABDOMEN:
Hallazgos: Higado de tamaño, contornos y densidad normales, sin evidencia de lesiones focales o difusas. No hay evidencia de dilatación de la via biliar intra o extrahepatica. Patron vascular intrahepatico dentro de lo normal. Vena porta sin alteraciones. Vesicula biliar distendida, de paredes delgadas, sin imagenes de calculos o polipos en su interior. Pancreas de tamaño, contornos y densidad normales, sin alteraciones de los planos peri-pancreaticos. Bazo de tamaño, contornos y densidad normales. Adrenales de tamano, contornos y densidad normales. Riñones de tamaño, contornos y densidad normales. No hay evidencia de lesiones solidas ni quisticas, litiasis ni hidronefrosis. Vejiga adecuadamente distendida, de paredes delgadas, sin lesiones endoluminales. Estructuras vasculares del retroperitoneo dentro de lo normal, con adecuado realce posterior a la administración del medio de contraste. No hay evidencia de linfadenopatia retroperitoneal. Asas intestinales dentro de lo normal. No hay masas o colecciones evidentes. Estructuras óseas sin alteraciones. Tejidos blandos de aspecto tomografico habitual.
Conclusion: Tac abdomino-pelvico con contraste dentro de limites de lo normal.

TOMOGRAFÍA DE TORAX:
ra pulmón, en fase simple y posterior a la administración de contraste endovenoso. Reconstrucciones multiplanares postproceso. Hallazgos: La tráquea, los bronquios fuente y lobares visualizados están dentro de lo normal. No hay evidencia de masas mediastinales, linfadenopatía hiliar o mediastinal. Corazón, grandes vasos y demás estructuras vasculares visualizadas no muestran cambios de significado patológico. No hay evidencia de derrame pleural o lesiones de tipo intra o extrapleural. No se observan nódulos, masas o patrones de ocupacion alveolar o intersticial en los diferentes lóbulos pulmonares, así como tampoco bronquiectasias. Tractos atelectásicos en ambos lóbulos inferiores. Los tejidos blandos y estructuras óseas de las paredes del torax no muestran alteraciones.
Conclusión: Tractos atelectásicos en ambos lóbulos inferiores.

Cr 1.1 BUN 14 / AMILASA 58 AST 28 ALT 20 FA 78 B TOTAL 1.1 BIND 0.8 BD 0.3 / PCR 5 / CH LEUCOS 11620 N 87% HB 15.7 PLAQ 278.000 / PT 9.8 INR 0.9 PTT 22.9

ANALISIS: PACIENTE EN CONTEXTO DE POLITRAUMA CON TRAUMA CRANEOENCEFÁLICO Y TRAUMA DORSAL, EN QUIEN SOLICITAN VALORACIÓN DADO TRAUMA DE ABDOMEN Y TORAX CERRADO. AL MOMENTO DE LA VALROACIÓN SE ENCUENTRA PACIENTE EN ACEPTABLES CONDICIONES GENERALES, ALERTA, ORIENTADO, SIN SIGOS DE DIFICULTAD RESPIRAOTRIA, AL EXAMEN FÍSICO CON ABDOMEN BLANDO, DEPRESIBLE, SIN SIGNOS DE IRRITACIÓN PERITONEAL. CUENTA CON REGISTRO IMAGENOLOGICO EN LOS QUE NO SE EVIDENCIAN HALLAZGOS PATOLOGICOS O ALTERACIONES ANATOMICAS SECUNDARIO A TRAUMA PREVIAMENTE DESCRITO, POR LO ANTERIOR SE CONSIDERA NO REQUIERE DE MOMENTO DE MANEJO INTRAHOSPITALARIO POR PARTE DE CIRUGIA GENERAL, POR TAL MOTIVO SE CIERRA INTERCONSULTA. ESTAREMOS ATENTOS A FUTUROS LLAMADOS EN CASO DE SER REQUERIDO.

PLAN: SE CIERRA INTERCONSULTA



Profesional: LUIS FERNANDO VILLALBA SIERRA

CC - 1100685508 - T.P 1100685508 -

Especialidad - CIRUGIA GENERAL

DIAGNOSTICOS ASIGNADOS		
CODIGO	DIAGNOSTICO	DX PRINCIPAL
V284	MOTOCICLISTA LESIONADO EN ACCIDENTE DE TRANSPORTE SIN COLISION, CONDUCTOR LESIONADO EN ACCIDENTE DE TRANSITO	
S822	FRACTURA DE LA DIAFISIS DE LA TIBIA	

FECHA: 2026-06-28

08:59

SERVICIO: URGENCIAS

FREDDY ALEXANDER FAJARDO SILVA - **ESPECIALIDAD: ORTOPEDIA**

H. SUBJETIVO: *** EVOLUCION ORTOPEDIA Y TRAUMATOLOGÍA***

ESPECIALISTA DE RONDA : DR FREDDY ALEXANDER FAJARDO SILVA

PACIENTE QUIEN SE ENCUENTRA EN EL SERVICIO POR CUADRO CLÍNICO DE:
-- FRACTURA DE TIBIA Y PERONE IZQUIERDA
- TRAUMATISMO CRANEOENCEFALICO LEVE
- TRAUMA DE CONTUSO DE COLUMNA GENERAL
- TRAUMA CONTUSO TORACOABDOMINAL
"ACCIDENTE DE TRANSITO EN CALIDAD DE CONDUCTOR DE MOTOCICLETA SIN COLISION

SUBJETIVO : PACIENTE REFIERE PASAR BUENA NOCHE, BUENA MODULACIÓN DEL DOLOR, AFEBRIL, TOLERANDO VÍA ORAL, NO NÁUSEAS, DIURESIS Y DEPOSICIONES SIN ALTERACIONES. NO REFIERE OTRA SINTOMATOLOGÍA.

H. OBJETIVO: PACIENTE EN REGULARES CONDICIONES ALERTA AFEBRIL NORMOHIDRATADO NO DIFICULTAD RESPIRTAORIA, CABEZA Y CUELLO NORMAL, MOVIL NO DOLOR, TORAX SIMETRICO NORMOEXPANDIBLE NO RUIDOS AGREGADOS, ABDOMEN BLNDO DEPRESIBLE NO SIGNOS DE IRTIACION PERITONEAL, EXTREMIDADES SIMETRICAS EUTROFICAS ADECUADA PERFUSION DISTAL, LLENADO CAPILAR DE 2 SEGUNDOS, PULSOS DISTALES PALPABLES, SE EVIDENCIA INMOVILIZACION FERULA SUROPEDICA EN MIEMBRO INFERIOR IZQUIERDA, SE RETIRA SE EVIDENCIA EDEMA, EQUIMOSIS, DOLOR A LA PALPACION, LIMTIACION PARA LA MOVILIDAD, LACERACION EN AMBAS MANOS DOLOR A LA PALPACION, DOLOR A LA PALPACION LUMBOSACRA DE PREDOMINIO VERTEBRAL , NEUROLOGICO SIN ALTERACION.

Técnica: Se realizaron cortes axiales secuenciales a través del tobillo izquierdo, con reconstrucciones multiplanares, en ventana ósea y ventana de tejidos blandos. Hallazgos: Estructuras óseas de densidad conservada, sin lesiones líticas o blásticas. Fractura longitudinal que compromete el tercio distal de la diáfisis de la tibia con extensión del trazo hasta la epífisis distal, observándose otro trazo de fractura oblicuo que compromete tanto la metáfisis como la epífisis distal. Fractura en espiral en el tercio distal de la diáfisis del peroné, que se extiende hasta la sindesmosis. Las relaciones articulares se encuentran conservadas. Volúmenes musculares de la región sin alteración. Aumento del grosor y la densidad de los tejidos blandos adyacentes a los maleolos. Conclusión: Fractura conminuta de la tibia distal. Fractura del tercio distal de la diáfisis del peroné. Edema en tejidos blandos perimaleolar.

ANALISIS: PACIENTE QUIEN SE ENCUENTRA EN EL SERVICIO , QUIEN AL MOMENTO DE LA VALORACIÓN SE ENCUENTRA EN ACEPTABLES CONDICIONES GENERALES, HEMODINÁMICAMENTE ESTABLE, CON BUEN PATRÓN CARDIORRESPIRATORIO, TOLERANDO OXÍGENO AMBIENTE Y VÍA ORAL, SIN DÉFICIT NEUROLÓGICO APARENTE. CON INDICACIÓN DE PASO A SALAS DE CIRUGÍA PARA REALIZACIÓN DEL ACTO QUIRÚRGICO YA CUENTA CON AVAL POR EL SERVICIO DE ANESTESIOLOGÍA, DE MOMENTO PACIENTE A LA ESPERA DE PASO A SALAS DE CIRUGÍA , PACIENTE ENTERADO REFIERE ENTENDER Y ACEPTAR

PLAN: HOSPITALIZAR.
TAPON VENOSO
DIETA NORMAL HASTA 12 HORAS ANTES DEL ACTO QUIRÚRGICO
BUSCAPINA COMPUESTA AMP IV CADA 8 HORAS
ONDANSETRON AMP 8MG IV CADA 8 HORAS
DEXAMETASONA AMP 8MG IV AHORA
TRAMADOL AMP 50MG IV CADA 8 HORAS
-
P RAFI: RADIO MATERIALES: PLACA ANATOMICADISTAL MEDIAL + ANTEROLATERAL DE TIBIA + SET DE TORNILLOS.



Profesional: FREDDY ALEXANDER FAJARDO SILVA

CC - 1140417015 - T.P 1140417015 -

Especialidad - ORTOPEDIA

DIAGNOSTICOS ASIGNADOS		
CODIGO	DIAGNOSTICO	DX PRINCIPAL
V284	MOTOCICLISTA LESIONADO EN ACCIDENTE DE TRANSPORTE SIN COLISION, CONDUCTOR LESIONADO EN ACCIDENTE DE TRANSITO	
S822	FRACTURA DE LA DIAFISIS DE LA TIBIA	

FECHA: 2026-06-29

13:39

SERVICIO: URGENCIAS
FREDDY ALEXANDER FAJARDO SILVA - **ESPECIALIDAD: ORTOPEDIA**

H. SUBJETIVO: *** EVOLUCION ORTOPEDIA Y TRAUMATOLOGÍA***

ESPECIALISTA DE RONDA : DR FREDDY ALEXANDER FAJARDO SILVA

PACIENTE QUIEN SE ENCUENTRA EN EL SERVICIO POR CUADRO CLÍNICO DE:
-- FRACTURA DE TIBIA Y PERONE IZQUIERDA
- TRAUMATISMO CRANEOENCEFALICO LEVE
- TRAUMA DE CONTUSO DE COLUMNA GENERAL
- TRAUMA CONTUSO TORACOABDOMINAL
"ACCIDENTE DE TRANSITO EN CALIDAD DE CONDUCTOR DE MOTOCICLETA SIN COLISION

SUBJETIVO : PACIENTE REFIERE PASAR BUENA NOCHE, BUENA MODULACIÓN DEL DOLOR, AFEBRIL, TOLERANDO VÍA ORAL, NO NÁUSEAS, DIURESIS Y DEPOSICIONES SIN ALTERACIONES. NO REFIERE OTRA SINTOMATOLOGÍA.

H. OBJETIVO: PACIENTE EN REGULARES CONDICIONES ALERTA AFEBRIL NORMOHIDRATADO NO DIFICULTAD RESPIRTAORIA, CABEZA Y CUELLO NORMAL, MOVIL NO DOLOR, TORAX SIMETRICO NORMOEXPANDIBLE NO RUIDOS AGREGADOS, ABDOMEN BLNDO DEPRESIBLE NO SIGNOS DE IRTIACION PERITONEAL, EXTREMIDADES SIMETRICAS EUTROFICAS ADECUADA PERFUSION DISTAL, LLENADO CAPILAR DE 2 SEGUNDOS, PULSOS DISTALES PALPABLES, SE EVIDENCIA INMOVILIZACION FERULA SUROPEDICA EN MIEMBRO INFERIOR IZQUIERDA, SE RETIRA SE EVIDENCIA EDEMA, EQUIMOSIS, DOLOR A LA PALPACION, LIMTIACION PARA LA MOVILIDAD, LACERACION EN AMBAS MANOS DOLOR A LA PALPACION, DOLOR A LA PALPACION LUMBOSACRA DE PREDOMINIO VERTEBRAL , NEUROLOGICO SIN ALTERACION.

Técnica: Se realizaron cortes axiales secuenciales a través del tobillo izquierdo, con reconstrucciones multiplanares, en ventana ósea y ventana de tejidos blandos. Hallazgos: Estructuras óseas de densidad conservada, sin lesiones líticas o blásticas. Fractura longitudinal que compromete el tercio distal de la diáfisis de la tibia con extensión del trazo hasta la epífisis distal, observándose otro trazo de fractura oblicuo que compromete tanto la metáfisis como la epífisis distal. Fractura en espiral en el tercio distal de la diáfisis del peroné, que se extiende hasta la sindesmosis. Las relaciones articulares se encuentran conservadas. Volúmenes musculares de la región sin alteración. Aumento del grosor y la densidad de los tejidos blandos adyacentes a los maleolos. Conclusión: Fractura conminuta de la tibia distal. Fractura del tercio distal de la diáfisis del peroné. Edema en tejidos blandos perimaleolar.

ANALISIS: PACIENTE QUIEN SE ENCUENTRA EN EL SERVICIO , QUIEN AL MOMENTO DE LA VALORACIÓN SE ENCUENTRA EN ACEPTABLES CONDICIONES GENERALES, HEMODINÁMICAMENTE ESTABLE, CON BUEN PATRÓN CARDIORRESPIRATORIO, TOLERANDO OXÍGENO AMBIENTE Y VÍA ORAL, SIN DÉFICIT NEUROLÓGICO APARENTE. CON INDICACIÓN DE PASO A SALAS DE CIRUGÍA PARA REALIZACIÓN DEL ACTO QUIRÚRGICO YA CUENTA CON AVAL POR EL SERVICIO DE ANESTESIOLOGÍA, DE MOMENTO PACIENTE A LA ESPERA DE PASO A SALAS DE CIRUGÍA , PACIENTE ENTERADO REFIERE ENTENDER Y ACEPTAR

PLAN: HOSPITALIZAR.
TAPON VENOSO
DIETA NORMAL HASTA 12 HORAS ANTES DEL ACTO QUIRÚRGICO
BUSCAPINA COMPUESTA AMP IV CADA 8 HORAS
ONDANSETRON AMP 8MG IV CADA 8 HORAS
DEXAMETASONA AMP 8MG IV AHORA
TRAMADOL AMP 50MG IV CADA 8 HORAS
-
P RAFI: RADIO MATERIALES: PLACA ANATOMICADISTAL MEDIAL + ANTEROLATERAL DE TIBIA + SET DE TORNILLOS.



Profesional: FREDDY ALEXANDER FAJARDO SILVA
CC - 1140417015 - T.P 1140417015 -
Especialidad - ORTOPEDIA

DIAGNOSTICOS ASIGNADOS		
CODIGO	DIAGNOSTICO	DX PRINCIPAL
V284	MOTOCICLISTA LESIONADO EN ACCIDENTE DE TRANSPORTE SIN COLISION, CONDUCTOR LESIONADO EN ACCIDENTE DE TRANSITO	
S822	FRACTURA DE LA DIAFISIS DE LA TIBIA	

21:21

SERVICIO: HOSPITALIZACION
CESAR ORLANDO LOPEZ VEGA - **ESPECIALIDAD: MEDICO RURAL SSO**

H. SUBJETIVO: INGRESO HOSPITALIZACIÓN PRIMER PISO

ZULIVAN KENER DIAZ SALGUERO
CC 1118557505
32 AÑOS
ADRES
FI 29/06/26

MC: ACCIDENTE DE TRANSITO

EA: PACIENTE MASCULINO DE 32 AÑOS DE EDAD, SIN ANTECEDENTES PATOLÓGICOS, QUIEN ES TRAÍDO EN REMISIÓN DESDE LA IPS DE MANÍ EN AMBULANCIA BÁSICA (AUXILIAR ANA TORRES), POR PRESENTAR CUADRO CLÍNICO CARACTERIZADO POR ACCIDENTE DE TRÁNSITO EN CALIDAD DE CONDUCTOR DE MOTOCICLETA (SIN COLISIÓN). EL EPISODIO OCURRIÓ EN LA VEREDA BELICE (MANÍ, CASANARE) A LAS 06:30 AM. EL PACIENTE REFIERE: "IBA MANEJANDO LA MOTO CUANDO SALÍ DEL TRABAJO Y CREO QUE ME QUEDÉ DORMIDO Y ME SALÍ DE LA CARRETERA". PRESENTÓ PÉRDIDA DEL CONOCIMIENTO Y MÚLTIPLES CONTUSIONES DE PREDOMINIO EN MIEMBRO INFERIOR IZQUIERDO, MANOS, CADERA, TÓRAX Y COLUMNA; CONCOMITANTEMENTE PRESENTA DEFORMIDAD ÓSEA EN MIEMBRO INFERIOR, DOLOR DE ESPALDA Y LIMITACIÓN PARCIAL PARA LA MOVILIDAD. POR LO CUAL FUE LLEVADO A CENTRO DE PRIMER NIVEL DONDE REALIZARON MANEJO SINTOMÁTICO, INMOVILIZARON CON FÉRULA DE YESO SUROPÉDICA EN MIEMBRO INFERIOR IZQUIERDO (MII) Y DECIDIERON REMITIR PARA ESTUDIOS DE EXTENSIÓN Y VALORACIÓN POR ESPECIALISTAS. INGRES A HOSPITALIZACIÓN PRIMER PISO.

ANTECEDENTES
PATOLOGICOS NIEGA
QUIRURGICOS NIEGA
ALERGIAS NIEGA

FARMACOLOGICOS NIEGA

H. OBJETIVO: EXAMEN FISICO
CLINICAMENTE ESTABLE ALERTA NO DISTERMIAS SIN SIGNOS DE DIFICULTAD RESPIRATORIA.

SIGNOS VITALES
TA 105/72 MMHG FC 84 LPM FR 18 RPM TEMP 36.2°C SO2 99%

CABEZA Y CUELLO: NORMOCÉFALO, CONJUNTIVAS NORMOCRÓMICAS, ESCLERAS ANICTÉRICAS, MUCOSA ORAL SEMIHÚMEDA, SIN LESIONES, CUELLO SIMÉTRICO, MÓVIL, SIN LESIONES, NO MASAS, NO INGURGITACIÓN YUGULAR EQUIMOSIS INFRAORBITARIA IZQUIERDA. LEVE DOLORA LA PALPACIÓN.
CARDIOPULMONAR: TÓRAX SIMÉTRICO, NORMOEXPANSIBLE, RUIDOS CARDIACOS RÍTMICOS, SIN SOPLOS AUSCULTABLES. RUIDOS RESPIRATORIOS MURMULLO VESICULAR CONSERVADO SIN AGREGADOS
ABDOMEN: PERISTALTISMO INTESTINAL PRESENTE, BLANDO, DEPRESIBLE, NO DOLOROSO A LA PALPACIÒN, NO SIGNOS DE IRRITACIÓN PERITONEAL NO MASAS, NO MEGALIAS.
EXTREMIDADES: MIEMBROINFERIOR IZQUIERDO FERULA SUROPEDICA NORMOPOSICIONADANO DEFICITNEUROVASCUALRDIATAL RESTO SIN ANORMALIDADES.
NEUROLÓGICO: ALERTA, ORIENTADO. NO SIGNOS DE IRRITACIÓN MENÍNGEA, SIN SIGNOS DE HIPERTENSIÓN ENDOCRANEANA

PARACLINICOS
25/06/2026
QUÍMICA: CR 1.1, AMILASA 58, AST 28, ALT 20, FA 78, PCR 5.00, BUN 14, UREA 29, BT 1.10, BC 0.00, BNC 0.80, BD 0.30. HEMOGRAMA: LEU 11.62, ERIT 5.7, HB 15.7, HTO 48.6, VCM 85.4, HCM 27.7, CHCM 32.4, PLT 278, ADE-SD 42.9, ADE-CV 13.2, VPM 10.3, NEU ABS 10.12, LINFO ABS 1.00, MONO ABS 0.49, EOS ABS 0.01, BASO ABS 0.00, NEU % 87.1, LINFO % 8.6, MONO % 4.2, EOS % 0.1, BASO % 0.0, CEL INMAD ABS 0.00, CEL INMAD % 0.04. COAGULACIÓN: PTT 22.9, PT 9.8, INR 0.95.

IMAGENES
25/06/26 TC CRANEOSIMPLE
DATOS CLINICOS: TRAUMA. TECNICA: SE PRACTICARON CORTES AXIALES SECUENCIALES DESDE LA BASE DEL CRÁNEO HASTA EL VERTEX, EN FASE SIMPLE. HALLAZGOS: LAS CISTERNAS DE LA BASE, EL ESPACIO SUBARACNOIDEO DE LA CONVEXIDAD Y EL SISTEMA VENTRICULAR SUPRA E INFRATENTORIAL SON DE CARACTERÍSTICAS NORMALES. LA DENSIDAD DE LA SUSTANCIA BLANCA Y GRIS ES NORMAL Y SIMÉTRICA, NO APRECIÁNDOSE SIGNOS DE LESIÓN OCUPANDO ESPACIO. NO SE EVIDENCIAN CALCIFICACIONES PATOLÓGICAS. LAS ESTRUCTURAS DE LA LÍNEA MEDIA CONSERVAN SU POSICIÓN HABITUAL. VERMIS Y HEMISFERIOS CEREBELOSOS SIN ALTERACIONES. ÓRBITAS Y SU CONTENIDO SIN HALLAZGOS PATOLÓGICOS. LAS ESTRUCTURAS ÓSEAS VISUALIZADAS SON NORMALES. CONCLUSIÓN: TAC DE CRÁNEO SIMPLE DENTRO DE LÍMITES DE LO NORMAL.

25/06/2026
TOMOGRAFIA AXIAL COMPUTARIZADA DE COLUMNA CERVICAL
DATOS CLINICOS: TRAUMA. TÉCNICA: SE PRACTICARON CORTES AXIALES SECUENCIALES DE LA COLUMNA CERVICAL, EN FASE SIMPLE, CON RECONSTRUCCIONES MULTIPLANARES. HALLAZGOS: CUERPOS VERTEBRALES, PEDÍCULOS, LÁMINAS Y APÓFISIS ARTICULARES DENTRO DE LO NORMAL. NO SE OBSERVAN SIGNOS DE HERNIA DISCAL O TUMOR. EL CANAL RAQUÍDEO, LOS RECESOS LATERALES Y FORÁMENES NEURALES SON DE TAMAÑO NORMAL Y NO HAY EVIDENCIA DE ESTENOSIS ÓSEA. EL SACO TECAL Y SU CONTENIDO NO MUESTRA ALTERACIONES. ESPACIO EPIDURAL DE ASPECTO NORMAL. NO HAY EVIDENCIA DE LESIONES DE TIPO INTRAMEDULAR, INTRADURAL EXTRAMEDULAR O EXTRADURAL. LIGAMENTOS AMARILLOS DE GROSOR NORMAL. NO HAY ALTERACIONES DE LOS TEJIDOS BLANDOS PARA-VERTEBRALES. CONCLUSIÓN: TAC DE COLUMNA CERVICAL DENTRO DE LO NORMAL.

25/06/2026
TOMOGRAFIA AXIAL COMPUTARIZADA DE COLUMNA TORACICA
DATOS CLINICOS: TRAUMA. TECNICA: SE REALIZAN ADQUISICIONES VOLUMÉTRICAS DESDE T1 HASTA T12, CON RECONSTRUCCIONES MULTIPLANARES. HALLAZGOS: CUERPOS VERTEBRALES, PEDÍCULOS, LÁMINAS Y APÓFISIS ARTICULARES DENTRO DE LO NORMAL. NO SE OBSERVAN SIGNOS DE HERNIA DISCAL O TUMOR. EL CANAL RAQUÍDEO, LOS RECESOS LATERALES Y FORÁMENES NEURALES SON DE TAMAÑO NORMAL Y NO HAY EVIDENCIA DE ESTENOSIS ÓSEA. EL SACO TECAL Y SU CONTENIDO NO MUESTRAN ALTERACIONES. ESPACIO EPIDURAL DE ASPECTO NORMAL. NO HAY EVIDENCIA DE LESIONES DE TIPO INTRAMEDULAR, INTRADURAL EXTRAMEDULAR O EXTRADURAL. LIGAMENTOS AMARILLOS DE GROSOR NORMAL. NO HAY ALTERACIONES DE LOS TEJIDOS BLANDOS PARA-VERTEBRALES. CONCLUSIÓN: TAC DE COLUMNA DORSAL SIMPLE DENTRO DE LO NORMAL.

25/06/2026
TOMOGRAFIA AXIAL COMPUTARIZADA DE COLUMNA LUMBAR
DATOS CLINICOS: TRAUMA. TECNICA: SE PRACTICARON CORTES AXIALES SECUENCIALES DE LA COLUMNA LUMBAR, EN FASE SIMPLE, CON RECONSTRUCCIONES MULTIPLANARES. HALLAZGOS: CUERPOS VERTEBRALES, PEDÍCULOS, LÁMINAS Y APÓFISIS ARTICULARES DENTRO DE LO NORMAL. NO SE OBSERVAN SIGNOS DE HERNIA DISCAL O TUMOR. EL CANAL RAQUÍDEO, LOS RECESOS LATERALES Y FORÁMENES NEURALES SON DE TAMAÑO NORMAL Y NO HAY EVIDENCIA DE ESTENOSIS ÓSEA. EL SACO TECAL Y SU CONTENIDO NO MUESTRAN ALTERACIONES. ESPACIO EPIDURAL DE ASPECTO NORMAL. NO HAY EVIDENCIA DE LESIONES DE TIPO INTRAMEDULAR, INTRADURAL EXTRAMEDULAR O EXTRADURAL. LIGAMENTOS AMARILLOS DE GROSOR NORMAL. ARTICULACIONES SACRO-ILIACAS SIN ALTERACIONES. NO HAY ALTERACIONES DE LOS TEJIDOS BLANDOS PARA-VERTEBRALES. CONCLUSIÓN: TAC DE COLUMNA LUMBAR DENTRO DE LO NORMAL.

25/06/2026
TC TÓRAX CONTRASTADO
DATOS CLINICOS: TRAUMA. TÉCNICA: SE REALIZARON CORTES AXIALES DESDE LA BASE DEL CUELLO HASTA HEMIABDOMEN SUPERIOR, CON CORTES DE 1.5 MM, EN VENTANA PARA MEDIASTINO Y VENTANA PARA PULMÓN, EN FASE SIMPLE Y POSTERIOR A LA ADMINISTRACIÓN DE CONTRASTE ENDOVENOSO. RECONSTRUCCIONES MULTIPLANARES POSTPROCESO. HALLAZGOS: LA TRÁQUEA, LOS BRONQUIOS FUENTE Y LOBARES VISUALIZADOS ESTÁN DENTRO DE LO NORMAL. NO HAY EVIDENCIA DE MASAS MEDIASTINALES, LINFADENOPATÍA HILIAR O MEDIASTINAL. CORAZÓN, GRANDES VASOS Y DEMÁS ESTRUCTURAS VASCULARES VISUALIZADAS NO MUESTRAN CAMBIOS DE SIGNIFICADO PATOLÓGICO. NO HAY EVIDENCIA DE DERRAME PLEURAL O LESIONES DE TIPO INTRA O EXTRAPLEURAL. NO SE OBSERVAN NÓDULOS, MASAS O PATRONES DE OCUPACION ALVEOLAR O INTERSTICIAL EN LOS DIFERENTES LÓBULOS PULMONARES, ASÍ COMO TAMPOCO BRONQUIECTASIAS. TRACTOS ATELECTÁSICOS EN AMBOS LÓBULOS INFERIORES. LOS TEJIDOS BLANDOS Y ESTRUCTURAS ÓSEAS DE LAS PAREDES DEL TORAX NO MUESTRAN ALTERACIONES. CONCLUSIÓN: TRACTOS ATELECTÁSICOS EN AMBOS LÓBULOS INFERIORES.

25/06/2026
TC ABDOMINOPELVICOCONTRASTADO
DATOS CLINICOS: TRAUMA. TECNICA: SE TOMARON CORTES AXIALES SECUENCIALES DESDE LAS CUPULAS DIAFRAGMATICAS HASTA EL BORDE INFERIOR DE LA SINFISIS DEL PUBIS, POSTERIOR A LA ADMINISTRACIÓN DE CONTRASTE INTRAVENOSO. HALLAZGOS: HIGADO DE TAMAÑO, CONTORNOS Y DENSIDAD NORMALES, SIN EVIDENCIA DE LESIONES FOCALES O DIFUSAS. NO HAY EVIDENCIA DE DILATACIÓN DE LA VIA BILIAR INTRA O EXTRAHEPATICA. PATRON VASCULAR INTRAHEPATICO DENTRO DE LO NORMAL. VENA PORTA SIN ALTERACIONES. VESICULA BILIAR DISTENDIDA, DE PAREDES DELGADAS, SIN IMAGENES DE CALCULOS O POLIPOS EN SU INTERIOR. PANCREAS DE TAMAÑO, CONTORNOS Y DENSIDAD NORMALES, SIN ALTERACIONES DE LOS PLANOS PERI-PANCREATICOS. BAZO DE TAMAÑO, CONTORNOS Y DENSIDAD NORMALES. ADRENALES DE TAMANO, CONTORNOS Y DENSIDAD NORMALES. RIÑONES DE TAMAÑO, CONTORNOS Y DENSIDAD NORMALES. NO HAY EVIDENCIA DE LESIONES SOLIDAS NI QUISTICAS, LITIASIS NI HIDRONEFROSIS. VEJIGA ADECUADAMENTE DISTENDIDA, DE PAREDES DELGADAS, SIN LESIONES ENDOLUMINALES. ESTRUCTURAS VASCULARES DEL RETROPERITONEO DENTRO DE LO NORMAL, CON ADECUADO REALCE POSTERIOR A LA ADMINISTRACIÓN DEL MEDIO DE CONTRASTE. NO HAY EVIDENCIA DE LINFADENOPATIA RETROPERITONEAL. ASAS INTESTINALES DENTRO DE LO NORMAL. NO HAY MASAS O COLECCIONES EVIDENTES. ESTRUCTURAS ÓSEAS SIN ALTERACIONES. TEJIDOS BLANDOS DE ASPECTO TOMOGRAFICO HABITUAL. CONCLUSION: TAC ABDOMINO-PELVICO CON CONTRASTE DENTRO DE LIMITES DE LO NORMAL.

25/06/2026
RADIOGRAFÍA DE PIERNA IZQUIERDA HALLAZGOS FRACTURA DE TRAZO OBLICUO-ESPIROIDEO EN EL TERCIO DISTAL DE LA DIÁFISIS TIBIAL, CON EXTENSIÓN HACIA LA REGIÓN METAFISARIA, SIN DESPLAZAMIENTO SIGNIFICATIVO EVIDENTE EN ESTA PROYECCIÓN. FRACTURA CONMINUTA DEL TERCIO DISTAL DEL PERONÉ, CON LEVE DESPLAZAMIENTO DE LOS FRAGMENTOS ÓSEOS. ALINEACIÓN FEMOROTIBIAL CONSERVADA. AUMENTO DE VOLUMEN DE LOS TEJIDOS BLANDOS DISTALES. SE OBSERVAN ELEMENTOS EXTERNOS DE ALTA DENSIDAD SUPERPUESTOS QUE LIMITAN PARCIALMENTE LA VALORACIÓN. ESTUDIO LIMITADO A UNA ÚNICA PROYECCIÓN. CONCLUSIÓN FRACTURAS DEL TERCIO DISTAL DE LA TIBIA Y DEL PERONÉ IZQUIERDOS, ESTA ÚLTIMA DE CONFIGURACIÓN CONMINUTA Y LEVEMENTE DESPLAZADA.

25/06/2026
RADIOGRAFIA DE CADERA COMPARATIVA DATOS CLÍNICOS : TRAUMA ESTUDIOS PREVIOS: NO DISPONIBLES TÉCNICA: PROYECCION AP HALLAZGOS TEJIDOS

BLANDOS PERIARTICULARES DE ESPESOR Y DENSIDAD NORMAL. DENSIDAD ÓSEA CONSERVADA . LAS RELACIONES ARTICULARES CONGRUENTES. NO FISURAS NI FRACTURAS. NO IMÁGENES OSTEOLITICAS NI OSTEOBLASTICAS. ARTICULACIONES SACRO ILIACAS SIMÉTRICAS NORMALES. CONCLUSIÓN NO SE OBSERVAN FRACTURAS NI LUXACIONES

25/06/2026
RADIOGRAFIA DE TORAX DATOS CLÍNICOS : TRAUMA ESTUDIOS PREVIOS: NO DISPONIBLES TÉCNICA: PROYECCION AP HALLAZGOS RADIOPACIDADES RETICULARES INTERSTICIALES GENERALIZADAS EN AMBOS CAMPOS PULMONARES LOS ANGULOS CARDIO Y COSTOFRENICOS ESTAN LIBRES. EL MEDIASTINO ES DE AMPLITUD NORMAL LOS HILIOS SON DE ASPECTO USUAL EL INDICE CARDIOTORACICO ES NORMAL LA TRAQUEA SE ENCUENTRA CENTRAL LA DENSIDAD OSEA ESTA CONSERVADA. CONCLUSIÓN RADIOPACIDADES RETICULARES INTERSTICIALES GENERALIZADAS EN AMBOS CAMPOS PULMONARES

25/06/2026
RADIOGRAFIA DE MANO IZQUIERDA DATOS CLÍNICOS : TRAUMA ESTUDIOS PREVIOS: NO DISPONIBLES TÉCNICA: PROYECCION AP Y OBLICUA HALLAZGOS DENSIDAD ÓSEA CONSERVADA A NIVEL YUXTARTICULAR . FRACTURA CONMINUTA EN LA FALANGE DISTAL DEL SEGUNDO DEDO SIN DESPLAZAMIENTO DE FRAGMENTOS CON EDEMA DE TEJIDOS BLANDOS RELACIONES ARTICULARES CONGRUENTES SUPERFICIES ARTICULARES LISAS SIN QUISTES NI EROSIONES ÓSEAS. HUESOS DEL CARPO Y APÓFISIS ESTILOIDES DEL CUBITO DE APARIENCIA NORMAL CONCLUSIÓN FRACTURA CONMINUTA EN LA FALANGE DISTAL DEL SEGUNDO DEDO SIN DESPLAZAMIENTO DE FRAGMENTOS CON EDEMA DE TEJIDOS BLANDOS

25/06/2026
RADIOGRAFIA DE MANO DERECHA DATOS CLÍNICOS : TRAUMA ESTUDIOS PREVIOS: NO DISPONIBLES TÉCNICA: PROYECCION AP Y OBLICUA HALLAZGOS TEJIDOS BLANDOS DE ESPESOR Y DENSIDAD NORMAL . DENSIDAD ÓSEA CONSERVADA A NIVEL YUXTARTICULAR . RELACIONES ARTICULARES CONGRUENTES SUPERFICIES ARTICULARES LISAS SIN QUISTES NI EROSIONES ÓSEAS. HUESOS DEL CARPO Y APÓFISIS ESTILOIDES DEL CUBITO DE APARIENCIA NORMAL NO FISURAS NI FRACTURAS. CONCLUSIÓN NO SE OBSERVAN FRACTURAS NI LUXACIONES

26/06/26
TC TOBILLO IZQUIERDO
TÉCNICA: SE REALIZARON CORTES AXIALES SECUENCIALES A TRAVÉS DEL TOBILLO IZQUIERDO, CON RECONSTRUCCIONES MULTIPLANARES, EN VENTANA ÓSEA Y VENTANA DE TEJIDOS BLANDOS. HALLAZGOS: ESTRUCTURAS ÓSEAS DE DENSIDAD CONSERVADA, SIN LESIONES LÍTICAS O BLÁSTICAS. FRACTURA LONGITUDINAL QUE COMPROMETE EL TERCIO DISTAL DE LA DIÁFISIS DE LA TIBIA CON EXTENSIÓN DEL TRAZO HASTA LA EPÍFISIS DISTAL, OBSERVÁNDOSE OTRO TRAZO DE FRACTURA OBLICUO QUE COMPROMETE TANTO LA METÁFISIS COMO LA EPÍFISIS DISTAL. FRACTURA EN ESPIRAL EN EL TERCIO DISTAL DE LA DIÁFISIS DEL PERONÉ, QUE SE EXTIENDE HASTA LA SINDESMOSIS. LAS RELACIONES ARTICULARES SE ENCUENTRAN CONSERVADAS. VOLÚMENES MUSCULARES DE LA REGIÓN SIN ALTERACIÓN. AUMENTO DEL GROSOR Y LA DENSIDAD DE LOS TEJIDOS BLANDOS ADYACENTES A LOS MALEOLOS. CONCLUSIÓN: FRACTURA CONMINUTA DE LA TIBIA DISTAL. FRACTURA DEL TERCIO DISTAL DE LA DIÁFISIS DEL PERONÉ. EDEMA EN TEJIDOS BLANDOS PERIMALEOLAR.

26/06/26
RADIOGRAFÍA DE PIERNA IZQUIERDA HALLAZGOS SE IDENTIFICA FRACTURA DE TRAZO OBLICUO Y CONMINUTO EN EL TERCIO DISTAL DE LA DIÁFISIS TIBIAL, CON DISCRETO DESPLAZAMIENTO DE LOS FRAGMENTOS ÓSEOS. FRACTURA ASOCIADA DEL TERCIO DISTAL DEL PERONÉ, DE TRAZO OBLICUO, CON DISCRETO DESPLAZAMIENTO. LA RELACIÓN ARTICULAR TIBIOTALAR SE ENCUENTRA CONSERVADA EN LAS PROYECCIONES OBTENIDAS. SE OBSERVA AUMENTO DE VOLUMEN DE LOS TEJIDOS BLANDOS ADYACENTES. MATERIAL DE INMOVILIZACIÓN EXTERNO QUE LIMITA PARCIALMENTE LA VALORACIÓN DE LOS DETALLES ÓSEOS Y DE LAS PARTES BLANDAS. VALVA DE YESO. CONCLUSIÓN FRACTURAS DEL TERCIO DISTAL DE LA TIBIA Y DEL PERONÉ IZQUIERDOS, DISCRETAMENTE DESPLAZADAS. AUMENTO DE VOLUMEN DE LOS TEJIDOS BLANDOS ADYACENTES.

26/06/26
RESONANCIA MAGNÉTICA DE COLUMNA TORACICA SIMPLE DATOS CLINICOS: FRACTURA VERTEBRAL EN ESTUDIO TÉCNICA: CON MAGNETO SUPERCONDUCTOR QUE OPERA A 1.5 T SE REALIZARON SECUENCIAS DE PULSO SPIN ECO T1 Y T2 EN LOS PLANOS AXIAL Y SAGITAL. SECUENCIA SAGITAL STIR. SE CUENTA CON TOMOGRAFÍA DE COLUMNA 25 JUNIO 2026 HALLAZGOS: ACENTUACIÓN DE LA CIFOSIS TORÁCICA EDEMA ÓSEO SUBCONDRAL DE LOS PLATILLOS VERTEBRALES SUPERIORES COMPRENDIDOS ENTRE T4 Y T7 CON LEVE DEPRESIÓN DE LOS PLATILLOS ESPECIALMENTE T7 Y SUTIL EDEMA ÓSEO DE LOS PEDÍCULOS DERECHOS EN T4 Y T5. LA ALTURA Y MORFOLOGÍA DE LOS DEMÁS CUERPOS VERTEBRALES ES NORMAL LOS DISCOS INTERVERTEBRALES CONSERVAN SU ALTURA E INTENSIDAD SEÑAL NORMAL. EN TODOS LOS NIVELES EVALUADOS LA AMPLITUD DEL CANAL CENTRAL Y LOS CANALES LATERALES SE CONSERVA. ADECUADA AMPLITUD FORAMINAL ARTICULACIONES FACETARIAS DE APARIENCIA NORMAL. EL CORDÓN MEDULAR CONSERVA SU MORFOLOGÍA E INTENSIDAD DE SEÑAL NORMAL SIN EVIDENCIA DE LESIÓN FOCAL. NO HAY MASAS PARA-ESPINALES. IMPRESIÓN DIAGNÓSTICA: ACENTUACIÓN DE LA CIFOSIS TORÁCICA. EDEMA ÓSEO SUBCONDRAL DE LOS PLATILLOS VERTEBRALES SUPERIORES COMPRENDIDOS ENTRE T4 Y T7 CON LEVE DEPRESIÓN ASOCIADA ESPECIALMENTE EN T7 Y SUTIL EDEMA ÓSEO DE LOS PEDÍCULOS DERECHOS EN T4 Y T5

26/06/26
TOMOGRAFÍA DE CRÁNEO SIMPLE. DATOS CLÍNICOS: CONTROL DE TRAUMA ESTUDIOS PREVIOS: NO DISPONIBLES TÉCNICA: SE REALIZAN CORTES AXIALES SIMPLES EN TOMÓGRAFO MULTIDETECTOR DESDE LA BASE DEL CRÁNEO HASTA LA CONVEXIDAD HALLAZGOS: TEJIDO CEREBRAL Y CEREBELOSO DE DENSIDAD NORMAL. NO SE APRECIAN ÁREAS HIPODENSAS QUE SUGIERAN ISQUEMIA. NO HAY ZONAS DE HEMORRAGIA. NO SE DEMUESTRAN CALCIFICACIONES ANORMALES. LÍNEA MEDIA CENTRADA. SISTEMA VENTRICULAR DE FORMA, TAMAÑO Y POSICIÓN NORMALES. NO EXISTEN COLECCIONES INTRA NI EXTRA AXIALES. FOSA POSTERIOR SIN ALTERACIÓN. ESTRUCTURAS ÓSEAS SIN ALTERACIÓN. OPINION TOMOGRAFÍA DE CRÁNEO SIMPLE SIN ALTERACIÓN NO SE OBSERVAN LESIONES EXPANSIVAS INTRA NI EXTRA AXIALES. NO SE OBSERVAN ÁREAS DE ISQUEMIA O HEMORRAGIA NOTA: LOS RESULTADOS DE ESTUDIO POR IMAGEN SON SOLO UN COMPLEMENTO DIAGNÓSTICO PARCIAL, PARA UNA ADECUADA INTERPRETACIÓN, DEBERÁ EVALUARSE DE FORMA INTEGRAL. ESTE ESTUDIO NO SUSTITUYE LA VALORACIÓN CLÍNICA COMPLETA POR PARTE DE SU MÉDICO TRATANTE.

ANALISIS: PACIENTE MASCULINO 32 AÑOS EN CONTEXTO DE ACCIDENTE DE TRANSITO EN CALIDAD DE CONDUCTOR DE MOTOCICLETA,CON TRAUMACRANEOENCEFALICO LEVE, HEMORRAGIA SUBARACNOIDEA GRADO I DIFUSA, TRAUMA DE COLUMNA DORSAL CON FRACTURA DE T4 AO A1 - FRACTURA DE T5 AO A1 - FRACTURA DE T6 AO A1 - FRACTURA DE T7 AO A1; VALORADOPORNEUROCIRUGIA QUIEN INDICA USO DE CORSET TLSO A LA MEDIDA POR 8 SEMANAS DEJA ORDENES AMBULATORIAS, ADEMAS CURSANDO CON FRACTURA DE TIBIA Y PERONE IZQUIERDA EN PLAN DE MANEJO QUIRURGICO PORORTOPEDIA, ADEMAS PORCIRUGIA GENERAL TRAUMA TORACOABDOMINAL DESCARTADO, A LA VALORACIÓNCLINICAMENTE ESTABLE ALERTA NOD ISTERMIAS SINS IGNOS DE DIFICULTAD REPSIRATORIA, EXAMEN FISICO DESCRITO, INGRESA A SERVICIO HOSPITALIZACIÓNPRIMERPISO A CARGO DE SERVICIO DE ORTOPEDIA, ORDENES ADICIONALES SEGUN CONDUCTAS Y CRITERIO ORTOPEDIA. SE EXPLICA A PACIENTE ENTIENDE Y ACEPTA.

DIAGNOSTICOS:
ACCIDENTE DE TRANSITO EN CALIDAD DE CONDUCTOR DE MOTOCICLETA
1. TRAUMACRANEOENCEFALICO LEVE
1.1 HEMORRAGIA SUBARACNOIDEA GRADO I DIFUSA
2. TRAUMA DE COLUMNA DORSAL
2.1 FRACTURA DE T4 AO A1 - FRACTURA DE T5 AO A1 - FRACTURA DE T6 AO A1 - FRACTURA DE T7 AO A1
3. FRACTURA DE TIBIA Y PERONE IZQUIERDA
4. TRAUMA TORACOABDOMINAL DESCARTADO

PLAN: HOSPITALIZAR POR ORTOPEDIA
DIETA NORMAL ** SUSPENDER DE ACUERDO A PROCEDIMIENTO QUIRURGICO
TAPON VENOSO
DICLOFENACO 75 MG IV CADA 12 HORAS
DIPIRONA AMPOLLA IV CADA 12 HORAS ** PRN
ONDANSETRON AMP 8MG IV CADA 12 HORAS **PRN
TRAMADOL AMP 50MG IV CADA 8 HORAS * PRN
DEXAMETASONA AMP 8MG IV ** SUSPENDER
ENOXAPARINA 40 MG SC CADA 24 HORAS ** SUSPENDER DE ACUERDO A PROCEDIMIENTO QUIRURGICO

SE SOLICITA
- TC CARA SIMPLE HEMOGRAMA PT PTT CR BUN
- VALORACIÓN MAXILOFACIAL

PENDIENTE
- RAFI: RADIO MATERIALES: PLACA ANATOMICA DISTAL MEDIAL + ANTEROLATERAL DE TIBIA + SET DE TORNILLOS.

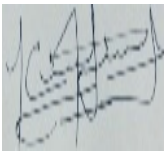

Profesional: CESAR ORLANDO LOPEZ VEGA
CC - 1002740083 - T.P 1002740083 -
Especialidad - MEDICO RURAL SSO

DIAGNOSTICOS ASIGNADOS		
CODIGO	DIAGNOSTICO	DX PRINCIPAL
V284	MOTOCICLISTA LESIONADO EN ACCIDENTE DE TRANSPORTE SIN COLISION, CONDUCTOR LESIONADO EN ACCIDENTE DE TRANSITO	
S822	FRACTURA DE LA DIAFISIS DE LA TIBIA	

FECHA: 2026-06-30

10:49

SERVICIO: HOSPITALIZACION
FREDDY ALEXANDER FAJARDO SILVA - **ESPECIALIDAD: ORTOPEDIA**

H. SUBJETIVO:
*** EVOLUCION ORTOPEDIA Y TRAUMATOLOGIA ***

ESPECIALISTA: DR FAJARDO
MEDICO DE RONDA: CESAR
MEDICO TRANSCRIPTOR: LISBETH

PACIENTE MASCULINO DE 32 AÑOS DE EDAD CON DIAGNOSTICOS DE:

FRACTURA DE TIBIA Y PERONE IZQUIERDA
TRAUMACRANEOENCEFALICO LEVE
--HEMORRAGIA SUBARACNOIDEA GRADO I DIFUSA
TRAUMA DE COLUMNA DORSAL
-- FRACTURA DE T4 AO A1 - FRACTURA DE T5 AO A1 - FRACTURA DE T6 AO A1 - FRACTURA DE T7 AO A1
TRAUMA TORACOABDOMINAL DESCARTADO
ACCIDENTE DE TRANSITO EN CALIDAD DE CONDUCTOR DE MOTOCICLETA

SUBJETIVO: PACIENTE REFIERE SENTIRSE MEJOR, PASAR BUENA NOCHE. CON ADECUADA MODULACION DEL DOLOR. TOLERANDO DIETA. NIEGA OTRA SINTOMATOLOGIA

H. OBJETIVO:
OBJETIVO: PACIENTE ESTABLE HEMODINAMICAMENTE, AFEBRIL, SIN SIGNOS DE DIFICULTAD RESPIRATORIA.

SIGNOS VITALES TA 120/70 MMHG FC 84 LPM FR 18 RPM TEMP 36.2°C SO2 98%

CABEZA Y CUELLO: NORMOCÉFALO, CONJUNTIVAS NORMOCRÓMICAS, ESCLERAS ANICTÉRICAS, MUCOSA ORAL SEMIHÚMEDA, SIN LESIONES, CUELLO SIMÉTRICO, MÓVIL, SIN LESIONES, NO MASAS, NO INGURGITACIÓN YUGULAR EQUIMOSIS INFRAORBITARIA IZQUIERDA. LEVE DOLORA LA PALPACIÓN.
CARDIOPULMONAR: TÓRAX SIMÉTRICO, NORMOEXPANSIBLE, RUIDOS CARDIACOS RÍTMICOS, SIN SOPLOS AUSCULTABLES. RUIDOS RESPIRATORIOS MURMULLO VESICULAR CONSERVADO SIN AGREGADOS
ABDOMEN: PERISTALTISMO INTESTINAL PRESENTE, BLANDO, DEPRESIBLE, NO DOLOROSO A LA PALPACIÒN, NO SIGNOS DE IRRITACIÓN PERITONEAL NO MASAS, NO MEGALIAS.
EXTREMIDADES: MIEMBROINFERIOR IZQUIERDO FERULA SUROPEDICA NORMOPOSICIONADANO DEFICITNEUROVASCUALRDIATAL RESTO SIN ANORMALIDADES.
NEUROLÓGICO: ALERTA, ORIENTADO. NO SIGNOS DE IRRITACIÓN MENÍNGEA, SIN SIGNOS DE HIPERTENSIÓN ENDOCRANEANA

PARACLINICOS
30/06/2026: CR 1.1, BUN 15, UREA 32, LEU 5.26, ERIT 4.9, HB 13.6, HTO 42.4, VCM 87.2, HCM 27.9, CHCM 31.9, PLT 257, ADE-SD 44.0, ADE-CV 13.4, VPM 10.1, NEU ABS 2.97, LINFO ABS 1.68, MONO ABS 0.33, EOS ABS 0.26, BASO ABS 0.02, NEU % 56.7, LINFO % 31.9, MONO % 6.2, EOS % 4.9, BASO % 0.3, CEL INMAD ABS 0.01, CEL INMAD % 0.23, PTT 28.3, PT 10.1, INR 0.98.

ANALISIS:
ANALISIS :
PACIENTE MASCULINO DE 32 AÑOS DE EDAD, QUIEN SE ENCUENTRA HOSPITALIZADO EN CONTEXTO DE DIAGNOSTICOS DESCRITOS. AL MOMENTO DE LA VALORACION SE ENCUENTRA PACIENTE ESTABLE HEMODINAMICAMENTE, AFEBRIL, SIN SIGNOS DE DIFICULTAD RESPIRATORIA. NO SIRS. EXAMEN FISICO DESCRITO. SE REVISAN PARACLINICOS CON HEMOGRAMA SIN ANEMIA, SIN LEUCOCITOSIS, NO TROMBOCITOPENIA. FUNCION RENAL CONSERVADA. TIEMPOS DE COAGULACION NO PROLONGADOS. PACIENTE CON INDICACION DE PROCEDIMIENTO QUIRURGICO PARA OSTEOSINTESIS DE TIBIA IZQUIERDA, YA CUENTA CON AVAL POR ANESTESIOLOGIA, PENDIENTE AUTORIZACION Y/O DISPONBILIDAD DE MATERIALES PARA POSTERIOR PROGRAMACION. SE CONTINUA VIGILANCIA Y MANEJO MEDICO ESTABLECIDO, PENDIENTE VALORACION POR CX MAXILOFACIAL Y REPORTE DE TC DE CARA. SEGUN EVOLUCION SE DEFINEN CONDUCTAS ADICIONALES. SE EXPLICA A PACIENTE CONDUCTA MEDICA A SEGUIR QUIEN REFIERE ENTIENDE Y ACEPTA.

PLAN:
PLAN :
HOSPITALIZAR POR ORTOPEDIA
DIETA NORMAL
TAPON VENOSO
DICLOFENACO 75 MG IV CADA 12 HORAS
DIPIRONA AMPOLLA IV CADA 12 HORAS ** PRN
ONDANSETRON AMP 8MG IV CADA 12 HORAS **PRN
TRAMADOL AMP 50MG IV CADA 8 HORAS * PRN
ENOXAPARINA 40 MG SC CADA 24 HORAS ** SUSPENDER DE ACUERDO A PROCEDIMIENTO QUIRURGICO

PENDIENTE
- TC CARA SIMPLE
- VALORACIÓN MAXILOFACIAL

PENDIENTE
- RAFI: TIBIA MATERIALES: PLACA ANATOMICA DISTAL MEDIAL + ANTEROLATERAL DE TIBIA + SET DE TORNILLOS.



Profesional: FREDDY ALEXANDER FAJARDO SILVA
CC - 1140417015 - T.P 1140417015 -
Especialidad - ORTOPEDIA

DIAGNOSTICOS ASIGNADOS		
CODIGO	DIAGNOSTICO	DX PRINCIPAL
V284	MOTOCICLISTA LESIONADO EN ACCIDENTE DE TRANSPORTE SIN COLISION, CONDUCTOR LESIONADO EN ACCIDENTE DE TRANSITO	
S822	FRACTURA DE LA DIAFISIS DE LA TIBIA	

13:08

SERVICIO: HOSPITALIZACION
LUIS ALEJANDRO OSPINO BUSTAMANTE - **ESPECIALIDAD: CIRUGIA ORAL Y MAXILOFACIAL**

H. SUBJETIVO: **RESPUESTA A INTERCONSULTA**

PACIENTE MASCULINO, 32 AÑOS DE EDAD, QUIEN INGRESA A URGENCIAS VÍCTIMA DE ACCIDENTE DE TRÁNSITO EN CALIDAD DE CONDUCTOR DE MOTOCICLETA , INTERCONSULTADO POR TRAUMA FACIAL ASOCIADO A EQUIMOSIS EN ORBITA IZQUIERDA

SUBJETIVO: PACIENTE REFIERE SENTIRSE BIEN, DOLOR MODULADO , NIEGA EMESIS, NIEGA SINTOMAS ADICIONALES
AP: NIEGA

H. OBJETIVO: ACEPTABLE ESTADO GENERAL APARENTE, CONSCIENTE, ALERTA, ORIENTADO, HIDRATADO,
EUPNEICO SIN SDR, AFEBRIL SIN SIRS, GLASGOW 15/15, ESTABLE NEUROLÓGICA Y
HEMODINÁMICAMENTE.
S.V: FC 74, FR 16, TA 120/97, T 36.1, SAT 96%
PUPILAS ISOCÓRICAS, FOTOREACTIVAS,, SIN CREPITACIONES ÓSEAS, ESTABILIDAD DENTAL, BUENA APERTURA ORAL, EDEMA Y EQUIMOSIS ORBITARIA IZQUIERDA,SIN CREPITACION OSEA, SIN PERDIDA DE AGUDEZA VISUAL
MUCOSAS HIDRATADAS, OROFARINGE LIMPIA.

TC DA CARA
NORMALIDAD ÓSEA FACIAL

CURSA CON DIAGNÓSTICOS POR ÉSTE SERVICIO:
-TRAUMA FACIAL
-EQUIMOSIS ORBITARIA IZQUIERDA

ANALISIS: PACIENTE MASCULINO EN CONTEXTO DE ACCIDENTE DE TRÁNSITO. EN EL MOMENTO EN ACEPTABLES CONDICIONES GENERALES, CONSTANTES VITALES DENTRO DE PARÁMETROS NORMALES, EXAMEN FÍSICO DESCRITO. TAC DE CARA CON NORMALIDAD ÓSEA FACIAL, SIN REQUERIMIENTO QUIRÚRGICO POR ÉSTE SERVICIO EXPLICÓ CLARA Y DETALLADAMENTE A PACIENTE QUIEN ENTIENDEN Y ACEPTAN.

PLAN:
-SE CIERRA INTERCONSULTA POR CX MAXILOFACIAL
-CONTROL POR MAXILOFACIAL POR CONSULTORIO
EXTERNO EN 15 DÍAS
-CEFALEXINA 500MG VO CADA 8 HORAS X 7 DIAS
-NAPROXENO 250 MG VO CADA 8 HORAS X 3 DIAS
-INCAPACIDAD 4 DÍAS
- HIGIENE ORAL CON CLORHEXIDINA SOLUCIÓN AL 0.2% UNA VECES POR DÍA x 7 DIAS
RECOMENDACIONES, SIGNOS DE ALARMA, CURACIONES DIARIAS



Profesional: LUIS ALEJANDRO OSPINO BUSTAMANTE
CC - 84453400 - T.P 84453400 -
Especialidad - CIRUGIA ORAL Y MAXILOFACIAL

DIAGNOSTICOS ASIGNADOS		
CODIGO	DIAGNOSTICO	DX PRINCIPAL
V284	MOTOCICLISTA LESIONADO EN ACCIDENTE DE TRANSPORTE SIN COLISION, CONDUCTOR LESIONADO EN ACCIDENTE DE TRANSITO	
S822	FRACTURA DE LA DIAFISIS DE LA TIBIA	

FECHA: 2026-07-01

11:04

SERVICIO: HOSPITALIZACION
JEAN CARLOS NUNEZ YAGUNA - **ESPECIALIDAD: ORTOPEDIA**

H. SUBJETIVO: ***** EVOLUCION ORTOPEDIA Y TRAUMATOLOGIA *****

ESPECIALISTA: DR NUÑEZ
MEDICO DE RONDA: DRA HERNANDEZ
MEDICO TRANSCRIPTOR: DRA BOHÓRQUEZ

PACIENTE MASCULINO DE 32 AÑOS DE EDAD CON DIAGNOSTICOS DE:
FRACTURA DE TIBIA Y PERONE IZQUIERDA
TRAUMACRANEOENCEFALICO LEVE
--HEMORRAGIA SUBARACNOIDEA GRADO I DIFUSA
TRAUMA DE COLUMNA DORSAL
-- FRACTURA DE T4 AO A1 - FRACTURA DE T5 AO A1 - FRACTURA DE T6 AO A1 - FRACTURA DE T7 AO A1
TRAUMA TORACOABDOMINAL DESCARTADO
ACCIDENTE DE TRANSITO EN CALIDAD DE CONDUCTOR DE MOTOCICLETA

SUBJETIVO: PACIENTE REFIERE SENTIRSE MEJOR, PASAR BUENA NOCHE. CON ADECUADA MODULACION DEL DOLOR. TOLERANDO DIETA. NIEGA OTRA SINTOMATOLOGIA

H. OBJETIVO: OBJETIVO: PACIENTE ESTABLE HEMODINAMICAMENTE, AFEBRIL, SIN SIGNOS DE DIFICULTAD RESPIRATORIA.

SIGNOS VITALES TA 114/67 MMHG FC 77 LPM FR 18 RPM TEMP 36.2°C SO2 97%

CABEZA Y CUELLO: NORMOCÉFALO, CONJUNTIVAS NORMOCRÓMICAS, ESCLERAS ANICTÉRICAS, MUCOSA ORAL SEMIHÚMEDA, SIN LESIONES, CUELLO SIMÉTRICO, MÓVIL, SIN LESIONES, NO MASAS, NO INGURGITACIÓN YUGULAR EQUIMOSIS INFRAORBITARIA IZQUIERDA. LEVE DOLORA LA PALPACIÓN.
CARDIOPULMONAR: TÓRAX SIMÉTRICO, NORMOEXPANSIBLE, RUIDOS CARDIACOS RÍTMICOS, SIN SOPLOS AUSCULTABLES. RUIDOS RESPIRATORIOS MURMULLO VESICULAR CONSERVADO SIN AGREGADOS
ABDOMEN: PERISTALTISMO INTESTINAL PRESENTE, BLANDO, DEPRESIBLE, NO DOLOROSO A LA PALPACIÒN, NO SIGNOS DE IRRITACIÓN PERITONEAL NO MASAS, NO MEGALIAS.
EXTREMIDADES: MIEMBROINFERIOR IZQUIERDO FERULA SUROPEDICA NORMOPOSICIONADANO DEFICITNEUROVASCUALRDIATAL RESTO SIN ANORMALIDADES.
NEUROLÓGICO: ALERTA, ORIENTADO. NO SIGNOS DE IRRITACIÓN MENÍNGEA, SIN SIGNOS DE HIPERTENSIÓN ENDOCRANEANA

PARACLINICOS: NO NUEVOS POR REPORTAR.

ANALISIS: PACIENTE MASCULINO DE 32 AÑOS DE EDAD, QUIEN SE ENCUENTRA HOSPITALIZADO EN CONTEXTO DE FRACTURA DE TIBIA Y PERONE IZQUIERDA.
AL MOMENTO DE LA VALORACION SE ENCUENTRA PACIENTE ESTABLE HEMODINAMICAMENTE, AFEBRIL, SIN SIGNOS DE DIFICULTAD RESPIRATORIA. NO SIRS. EXAMEN FISICO DESCRITO.
PACIENTE EN PLAN DE MANEJO QUIRURGICO, YA CON AVAL DE ANESTESIOLOGIA, PROGRAMASDO PARA EL DIA DE HOY.
SE CONTINUA VIGILANCIA Y MANEJO MEDICO ESTABLECIDO, A LA ESPERA DE LLAMDO A SALAS. SEGUN EVOLUCION SE DEFINEN CONDUCTAS ADICIONALES.
SE EXPLICA A PACIENTE CONDUCTA MEDICA A SEGUIR QUIEN REFIERE ENTIENDE Y ACEPTA.

PLAN: HOSPITALIZAR POR ORTOPEDIA
NADA VIA ORAL
TAPON VENOSO
DICLOFENACO 75 MG IV CADA 12 HORAS
DIPIRONA AMPOLLA IV CADA 12 HORAS ** PRN
ONDANSETRON AMP 8MG IV CADA 12 HORAS **PRN
TRAMADOL AMP 50MG IV CADA 8 HORAS * PRN
ENOXAPARINA 40 MG SC CADA 24 HORAS ** SUSPENDER****

PENDIENTE
- RAFI: TIBIA MATERIALES: PLACA ANATOMICA DISTAL MEDIAL + ANTEROLATERAL DE TIBIA + SET DE TORNILLOS. (HOY)



Profesional: JEAN CARLOS NUNEZ YAGUNA
CC - 1082866255 - T.P 1082866255 -
Especialidad - ORTOPEDIA

DIAGNOSTICOS ASIGNADOS		
CODIGO	DIAGNOSTICO	DX PRINCIPAL
V284	MOTOCICLISTA LESIONADO EN ACCIDENTE DE TRANSPORTE SIN COLISION, CONDUCTOR LESIONADO EN ACCIDENTE DE TRANSITO	
S822	FRACTURA DE LA DIAFISIS DE LA TIBIA	

14:19

SERVICIO: CIRUGIA
JEAN CARLOS NUNEZ YAGUNA - **ESPECIALIDAD: ORTOPEDIA**

H. SUBJETIVO: PO OSTEOSINTESIS DE PILON TIBIAL Y PERONE DISTAL IZQUIERDO

H. OBJETIVO: PO OSTEOSINTESIS DE PILON TIBIAL Y PERONE DISTAL IZQUIERDO

ANALISIS: PO OSTEOSINTESIS DE PILON TIBIAL Y PERONE DISTAL IZQUIERDO

PLAN: HOSPITALIZAR
RX CONTROL
CURATIVO CERRADO
REINICIAR ENOXAPARINA 12 HRS DESPUES DE CIRUGIA
DEMAS IGUAL



Profesional: JEAN CARLOS NUNEZ YAGUNA
CC - 1082866255 - T.P 1082866255 -
Especialidad - ORTOPEDIA

DIAGNOSTICOS ASIGNADOS		
CODIGO	DIAGNOSTICO	DX PRINCIPAL
V284	MOTOCICLISTA LESIONADO EN ACCIDENTE DE TRANSPORTE SIN COLISION, CONDUCTOR LESIONADO EN ACCIDENTE DE	

	TRANSITO	
S822	FRACTURA DE LA DIAFISIS DE LA TIBIA	

14:44

SERVICIO: CIRUGIA
JHON ALEXANDER PEÑA CARDOZO - **ESPECIALIDAD: MEDICINA GENERAL**

H. SUBJETIVO: PACIENTE MASCULINO DE 32 AÑOS DE EDAD CON IDX DE:

POP INMEDIATO DE OSTEOSINTESIS DE PILON TIBIAL Y PERONE DISTAL IZQUIERDO DR NUÑEZ 01/07/2026

HALLAZGOS: FRACTURA COBMINUTA GRAVE DE TIBIA DISTAL Y PERONE DISTAL IZQUIERDA
COMPRESIOND E NERVIO TIBIAL EN FRACTURA DE TIBIA Y CONTUSUON DE NERVIO SURAL EN FRACTURA DE PERONE
LESION DE LIGAMENTOS DELTOIDESO DE TOBILLO
PRESENCIA DE CUERPOS EXTRAÑOS EN ARTICULACIOND E TOBILLO
SINOVITS INFLAMATORIA DE TOBILLO POSTRAUMA
LESION PARCIAL DE ALTO GRADO DE TENDON TIBIAL ANTERIOR

DIAGNOSTICOS PRE QUIRURGICOS:
FRACTURA DE TIBIA Y PERONE IZQUIERDA
TRAUMACRANEOENCEFALICO LEVE
--HEMORRAGIA SUBARACNOIDEA GRADO I DIFUSA
TRAUMA DE COLUMNA DORSAL
-- FRACTURA DE T4 AO A1 - FRACTURA DE T5 AO A1 - FRACTURA DE T6 AO A1 - FRACTURA DE T7 AO A1
TRAUMA TORACOABDOMINAL DESCARTADO
ACCIDENTE DE TRANSITO EN CALIDAD DE CONDUCTOR DE MOTOCICLETA

SUB: PACIENTE REFIERE SENTIRSE BIEN ADECUADA MODULACION DEL DOLOR, NIEGA NAUSEAS NIEGA EMESIS

H. OBJETIVO: OBJ: PACIENTE EN BUENAS CONDICIONES GENERALES, ALERTA, NORMOTENSO, NORMOCARDICO, NORMOSATURADO AL AMBIENTE
TA 117/62 MMHG FC 85 LPM FR 18 RPM SAO 98% AMBIENTE

CABEZA Y CUELLO: NORMOCÉFALO, CONJUNTIVAS NORMOCRÓMICAS, ESCLERAS ANICTÉRICAS, MUCOSA ORAL SEMIHÚMEDA, SIN LESIONES, CUELLO SIMÉTRICO, MÓVIL, SIN LESIONES, NO MASAS, NO INGURGITACIÓN YUGULAR EQUIMOSIS INFRAORBITARIA IZQUIERDA. LEVE DOLORA LA PALPACIÓN.
CARDIOPULMONAR: TÓRAX SIMÉTRICO, NORMOEXPANSIBLE, RUIDOS CARDIACOS RÍTMICOS, SIN SOPLOS AUSCULTABLES. RUIDOS RESPIRATORIOS MURMULLO VESICULAR CONSERVADO SIN AGREGADOS
ABDOMEN: PERISTALTISMO INTESTINAL PRESENTE, BLANDO, DEPRESIBLE, NO DOLOROSO A LA PALPACIÒN, NO SIGNOS DE IRRITACIÓN PERITONEAL NO MASAS, NO MEGALIAS.
EXTREMIDADES: MIEMBROINFERIOR IZQUIERDO HERIDA QIUORURGICA SUTURADA CUBIERTA CON APOSITO ESTERIL SIN ESTIGMA DE SANGRADO VENDAJE BULTOSO INGUINOPEDICA NORMOPOSICIONADANO DEFICITNEUROVASCUALRDIATAL RESTO SIN ANORMALIDADES.
NEUROLÓGICO: ALERTA, ORIENTADO. NO SIGNOS DE IRRITACIÓN MENÍNGEA, SIN SIGNOS DE HIPERTENSIÓ

ANALISIS: ANALISIS
PACIENTE MASCULINO DE 32 AÑOS DE EDAD EN POP INMEDIATO DE OSTEOSINTESIS DE PILON TIBIAL Y PERONE DISTAL IZQUIERDO DR NUÑEZ 01/07/2026 CON HALLAZGOS YA DESCRITOS EN EL MOMENTO EN SALA DE RECUPERACION A CARGO DEL SERVICIO DE ANESTESIOLOGIA REFIERE SENTIRSE BIEN ADECUADA MODULACION DEL DOLOR, NIEGA NAUSEAS NIEGA EMESIS, SIGNOS VITALES DENTRO DE LA NROMALIDAD AL EXXAMEN FISICO YA DESCRITO, CUENTA CON INDICACION POR PARTE DEL SERVICIO DE ORTOPEDIA DE CONTINUAR MANEJO EXPECTANTE A EVOLUCION CLINICA, SE LE EXPLICA A LA PACIENTE QUE REFIERE ENTENDER Y ACEPTAR.

PLAN:
PLAN
HOSPITALIZAR POR ORTOPEDIA
NADA VIA ORAL
LACTATO RINGER 60 CC HORA
DICLOFENACO 75 MG IV CADA 12 HORAS
DIPIRONA AMPOLLA IV CADA 12 HORAS ** PRN
ONDANSETRON AMP 8MG IV CADA 12 HORAS **PRN
TRAMADOL AMP 50MG IV CADA 8 HORAS * PRN
ENOXAPARINA 40 MG SC CADA 24 HORAS ** REINICIAR EN 12 HORAS****
SS RX PIERNA IZQUIERDA
CSV-AC



Profesional: JHON ALEXANDER PEÑA CARDOZO
CC - 1010009337 - T.P 1010009337 -
Especialidad - MEDICINA GENERAL

DIAGNOSTICOS ASIGNADOS		
CODIGO	DIAGNOSTICO	DX PRINCIPAL
V284	MOTOCICLISTA LESIONADO EN ACCIDENTE DE TRANSPORTE SIN COLISION, CONDUCTOR LESIONADO EN ACCIDENTE DE TRANSITO	
S822	FRACTURA DE LA DIAFISIS DE LA TIBIA	

17:14

SERVICIO: HOSPITALIZACION
ILLIETH DANNA VALENTINA DIAZ MONSALVE - **ESPECIALIDAD: MEDICINA GENERAL**

H. SUBJETIVO: ***REINGRESO HOSPITALIZACIÓN***

PACIENTE MASCULINO DE 32 AÑOS DE EDAD HOSPITALIZADO EN CONTEXTO DE:
- POP DE OSTEOSÍNTESIS DE PILÓN TIBIAL Y PERONÉ DISTAL IZQUIERDO DR NUÑEZ 01/07/2026
HALLAZGOS:
** FRACTURA CONMINUTA GRAVE DE TIBIA DISTAL Y PERONÉ DISTAL IZQUIERDA
** COMPRESIÓN DE NERVIO TIBIAL EN FRACTURA DE TIBIA Y CONTUSIÓN DEL NERVIO SURAL EN FRACTURA DE PERONÉ
** LESIÓN DE LIGAMENTOS DELTOIDES DE TOBILLO
** PRESENCIA DE CUERPOS EXTRAÑOS EN ARTICULACIÓN DE TOBILLO
**SINOVITIS INFLAMATORIA DE TOBILLO POSTRAUMA

** LESIÓN PARCIAL DE ALTO GRADO DE TENDÓN TIBIAL ANTERIOR
- TRAUMA CRANEOENCEFÁLICO LEVE
** HEMORRAGIA SUBARACNOIDEA GRADO I DIFUSA
- TRAUMA DE COLUMNA DORSAL
** FRACTURA DE T4 AO A1 - FRACTURA DE T5 AO A1 - FRACTURA DE T6 AO A1 - FRACTURA DE T7 AO A1
- TRAUMA TORACOABDOMINAL DESCARTADO
ACCIDENTE DE TRÁNSITO EN CALIDAD DE CONDUCTOR DE MOTOCICLETA

SUBJETIVO: REFIERE ADECUADA MODULACIÓN DEL DOLOR, NIEGA SINTOMATOLOGÍA ADICIONAL

H. OBJETIVO: OBJETIVO: PACIENTE EN ACEPTABLES CONDICIONES GENERALES, AFEBRIL, AL TACTO SIN SIGNOS DE DIFICULTAD RESPIRATORIA

SIGNOS VITALES TA 106 / 70 MMHG FC 72 LPM FR 19 RPM SAT 97%

CABEZA Y CUELLO: NORMOCÉFALO, CONJUNTIVAS NORMOCRÓMICAS, ESCLERAS ANICTÉRICAS, MUCOSA ORAL SEMIHÚMEDA, SIN LESIONES, CUELLO SIMÉTRICO, MÓVIL, SIN LESIONES, NO MASAS, NO INGURGITACIÓN YUGULAR EQUIMOSIS INFRAORBITARIA IZQUIERDA. LEVE DOLOROSA LA PALPACIÓN.
CARDIOPULMONAR: TÓRAX SIMÉTRICO, NORMOEXPANSIBLE, RUIDOS CARDIACOS RÍTMICOS, SIN SOPLOS AUSCULTABLES. RUIDOS RESPIRATORIOS MURMULLO VESICULAR CONSERVADO SIN AGREGADOS
ABDOMEN: PERISTALTISMO INTESTINAL PRESENTE, BLANDO, DEPRESIBLE, NO DOLOROSO A LA PALPACIÒN, NO SIGNOS DE IRRITACIÓN PERITONEAL NO MASAS, NO MEGALIAS.
EXTREMIDADES: MIEMBRO INFERIOR IZQUIERDO HERIDA QUIRÚRGICA SUTURADA CUBIERTA CON APÓSITO ESTERIL SIN ESTIGMA DE SANGRADO VENDAJE BULTOSO INGUINOPEDICA NORMOPOSICIONADANO DEFICITNEUROVASCUALRDIATAL RESTO SIN ANORMALIDADES.
NEUROLÓGICO: ALERTA, ORIENTADO EN LAS 3 ESFERAS GLASGOW 15/15

ANALISIS: PACIENTE MASCULINO DE 32 AÑOS DE EDAD CONOCIDO POR EL SERVICIO QUIEN SE ENCONTRABA EN SALAS DE CIRUGÍA PARA REALIZACIÓN DE OSTEOSÍNTESIS DE PILÓN TIBIAL Y PERONÉ DISTAL IZQUIERDO POR PARTE DEL SERVICIO DE ORTOPEDIA, AL MOMENTO DE LA VALORACIÓN SE ENCUENTRA EN ACEPTABLES CONDICIONES GENERALES, AFEBRIL, AL TACTO SIN SIGNOS DE DIFICULTAD RESPIRATORIA. AL EXAMEN FÍSICO LO DESCRITO PREVIAMENTE, PACIENTE CON ADECUADA EVOLUCIÓN POP DE INDICACIÓN TRASLADO A HOSPITALIZAR PARA SEGUIMIENTO Y VIGILANCIA POR ESPECIALIDAD, POR EL MOMENTO SE CONTINÚA MANEJO MÉDICO INDICADO, SE LE EXPLICA AL PACIENTE QUIEN REFIERE ENTENDER Y ACEPTAR,

PLAN: PLAN:
HOSPITALIZAR POR ORTOPEDIA
DIETA NORMAL
LACTATO RINGER 60 CC HORA*****SUSPENDER AL INICIAR VO
DICLOFENACO 75 MG IV CADA 12 HORAS
DIPIRONA AMPOLLA IV CADA 12 HORAS ** PRN
ONDANSETRON AMP 8 MG IV CADA 12 HORAS **PRN
TRAMADOL AMP 50 MG IV CADA 8 HORAS * PRN
ENOXAPARINA 40 MG SC CADA 24 HORAS ** REINICIAR EN 12 HORAS****
CSV-AC



Profesional: ILLIETH DANNA VALENTINA DIAZ MONSALVE
CC - 1005320738 - T.P 1005320738 -
Especialidad - MEDICINA GENERAL

DIAGNOSTICOS ASIGNADOS		
CODIGO	DIAGNOSTICO	DX PRINCIPAL
V284	MOTOCICLISTA LESIONADO EN ACCIDENTE DE TRANSPORTE SIN COLISION, CONDUCTOR LESIONADO EN ACCIDENTE DE TRANSITO	
S822	FRACTURA DE LA DIAFISIS DE LA TIBIA	

FECHA: 2026-07-02

08:16

SERVICIO: HOSPITALIZACION
JEAN CARLOS NUNEZ YAGUNA - **ESPECIALIDAD: ORTOPEDIA**
H. SUBJETIVO: ********** EVOLUCION ORTOPEDIA **********

PACIENTE MASCULINO DE 32 AÑOS DE EDAD HOSPITALIZADO EN CONTEXTO DE:
- POP DE OSTEOSÍNTESIS DE PILÓN TIBIAL Y PERONÉ DISTAL IZQUIERDO DR NUÑEZ 01/07/2026
HALLAZGOS:
** FRACTURA CONMINUTA GRAVE DE TIBIA DISTAL Y PERONÉ DISTAL IZQUIERDA
** COMPRESIÓN DE NERVIO TIBIAL EN FRACTURA DE TIBIA Y CONTUSIÓN DEL NERVIO SURAL EN FRACTURA DE PERONÉ
** LESIÓN DE LIGAMENTOS DELTOIDES DE TOBILLO
** PRESENCIA DE CUERPOS EXTRAÑOS EN ARTICULACIÓN DE TOBILLO
**SINOVITIS INFLAMATORIA DE TOBILLO POSTRAUMA
** LESIÓN PARCIAL DE ALTO GRADO DE TENDÓN TIBIAL ANTERIOR
- TRAUMA CRANEOENCEFÁLICO LEVE
** HEMORRAGIA SUBARACNOIDEA GRADO I DIFUSA
- TRAUMA DE COLUMNA DORSAL
** FRACTURA DE T4 AO A1 - FRACTURA DE T5 AO A1 - FRACTURA DE T6 AO A1 - FRACTURA DE T7 AO A1
- TRAUMA TORACOABDOMINAL DESCARTADO
ACCIDENTE DE TRÁNSITO EN CALIDAD DE CONDUCTOR DE MOTOCICLETA

SUBJETIVO:
REFIERE ADECUADA MODULACIÓN DEL DOLOR, NIEGA SINTOMATOLOGÍA ADICIONAL
H. OBJETIVO: PACIENTE EN ACEPTABLES CONDICIONES GENERALES, AFEBRIL, AL TACTO SIN SIGNOS DE DIFICULTAD RESPIRATORIA

SIGNOS VITALES TA 130/87 MMHG FC 97 LPM FR 18 RPM SAT 94%.

CABEZA Y CUELLO: NORMOCÉFALO, CONJUNTIVAS NORMOCRÓMICAS, ESCLERAS ANICTÉRICAS, MUCOSA ORAL SEMIHÚMEDA, SIN LESIONES, CUELLO

SIMÉTRICO, MÓVIL, SIN LESIONES, NO MASAS, NO INGURGITACIÓN YUGULAR EQUIMOSIS INFRAORBITARIA IZQUIERDA. LEVE DOLOROSA LA PALPACIÓN.
CARDIOPULMONAR: TÓRAX SIMÉTRICO, NORMOEXPANSIBLE, RUIDOS CARDIACOS RÍTMICOS, SIN SOPLOS AUSCULTABLES. RUIDOS RESPIRATORIOS MURMULLO VESICULAR CONSERVADO SIN AGREGADOS
ABDOMEN: PERISTALTISMO INTESTINAL PRESENTE, BLANDO, DEPRESIBLE, NO DOLOROSO A LA PALPACIÒN, NO SIGNOS DE IRRITACIÓN PERITONEAL NO MASAS, NO MEGALIAS.
EXTREMIDADES: MIEMBRO INFERIOR IZQUIERDO HERIDA QUIRÚRGICA SUTURADA CUBIERTA CON APÓSITO ESTERIL SIN ESTIGMA DE SANGRADO VENDAJE BULTOSO INGUINOPEDICA NORMOPOSICIONADANO DEFICITNEUROVASCUALRDIATAL RESTO SIN ANORMALIDADES.
NEUROLÓGICO: ALERTA, ORIENTADO EN LAS 3 ESFERAS GLASGOW 15/15

ANALISIS: PACIENTE MASCULINO DE 32 AÑOS DE EDAD, OSTEOSÍNTESIS DE PILÓN TIBIAL Y PERONÉ DISTAL IZQUIERDO DR NUÑEZ 01/07/2026, CON HALLAZGOS DESCRITOS.
AL MOMENTO DE LA VALORACIÓN SE ENCUENTRA EN ACEPTABLES CONDICIONES GENERALES, AFEBRIL, AL TACTO SIN SIGNOS DE DIFICULTAD RESPIRATORIA. AL EXAMEN FÍSICO LO DESCRITO PREVIAMENTE.
PACIENTE DON RADIOGRAFIAS POSTOPERATORIAS CON MATERIAL DE OSTEOSINTESIS NORMOPOSICIONADO Y CON ADECUADA REDUCCION DE TRAZOS DE FRACTURA.
PACIENTE CON ADECUADA EVOLUCION CLINICA, CON DOLOR MODULADO POR LO QUE SE INDICA EGRESO, SE DAN RECOMENDACIONES, ORDENES DE MANEJO Y CONTRO AMBULATORIO, SIGNOS Y SINTOMAS DE ALARMA PARA ACUDIR POR EL SERVICIO DE URGENCIAS A PACIENTE QUIEN REFIERE ENTENDER Y ACEPTAR.

PLAN: EGRESO MEDICO
CEFALEXINA 500 MG VO CADA 8 HORAS POR 7 DIAS
ACETAMINOFEN 1 GR VO CADA 8 HORAS POR 5 DIAS
NAPROXENO 500 MG CADA 12 HORAS POR 5 DIAS
ENOXAPARINA 40 MG **APLICAR EN PLIEGUE DE LA PIEL ** UNA JERINGA CADA 24 HORAS POR 15 DIAS
NO APOYAR EXTREMIDAD, USO DE MULETAS
TERAPIA FISICA PARA MOVILIZACIÒN
RETIRO DE SUTURA EN 12 DIAS
CURACIONES DE HERIDA POR ENFERMERIA
RADIOGRAFIA PIERNA Y TOBILLO IZQUIERDO CONTROL
CITA CONTROL CON ORTOPEDIA EN 20 DIAS**LEVAR RX CONTROL **

INDICACIONES CX MAXILOFACIAL:
-CONTROL POR MAXILOFACIAL POR CONSULTORIO
EXTERNO EN 15 DÍAS -CEFALEXINA 500MG VO CADA 8 HORAS X 7 DIAS
-NAPROXENO 250 MG VO CADA 8 HORAS X 3 DIAS -INCAPACIDAD 4 DÍAS
- HIGIENE ORAL CON CLORHEXIDINA SOLUCIÓN AL 0.2% UNA VECES POR DÍA x 7 DIAS RECOMENDACIONES, SIGNOS DE ALARMA, CURACIONES DIARIAS

INDICACIONES NCX:
USO DE CORSET TLSO A LA MEDIDA POR 8 SEMANAS INCAPACIDAD MEDICA POR 1 MES CONTROL POR CONSULTA EXTERNA DE NEUROCIRUGIA EN 1 MES SS/TAC DE CRANEO CONTROL EN 1 MES.



Profesional: JEAN CARLOS NUNEZ YAGUNA
CC - 1082866255 - T.P 1082866255 -
Especialidad - ORTOPEDIA

DIAGNOSTICOS ASIGNADOS		
CODIGO	DIAGNOSTICO	DX PRINCIPAL
S822	FRACTURA DE LA DIAFISIS DE LA TIBIA	◉
V284	MOTOCICLISTA LESIONADO EN ACCIDENTE DE TRANSPORTE SIN COLISION, CONDUCTOR LESIONADO EN ACCIDENTE DE TRANSITO	

ESTA HISTORIA AUN NO PRESENTA NOTAS DE OBSERVACION

FECHA	RESUMEN DEL PLAN TERAPEUTICO
	14:17 EGMAR.ROJAS - EGMAR ENRIQUE ROJAS PALENCIA ESPECIALIDAD: MEDICINA GENERAL PACIENTE MASCULINO DE 32 AÑOS DE EDAD SIN ANTECEDENTES PATOLOGICOS QUIEN ES TRAIDO DE REMISION DESDE IPS DE MANI EN AMBULANCIA BASICA AUX ANA TORRES POR PRESENTAR CUADRO CLINICO CARACTERIZADO POR ACCIDENTE DE TRANSITO EN CALIDAD DE CONDUCTOR DE MOTOCICLETA SIN COLISION, EN LA VEREDA BEBEA A LAS 06+30AM YOPAL CASANARE, QUIEN REFIERE "IBA MANEJANDO LA MOTO CUANDO SALI DEL TRABAJO Y CREO QUE ME QUEDE DORMIDO Y ME SALI DE LA CARRETERA" CON PERDIDA DEL CONOCIMIENTO, CON MULTIPLES CONTUSIONES, DE PREDOMINIO EN MIEMBRO INFERIOR IZQUIERDO, MANOS, CADERA, TORAX, Y COLUMNA, CONCOMITANTEMENTE, DEFORMIDAD OSEA EN MIEMBRO INFERIOR, DOLOR DE ESPALDA, LIMITACION PARCIAL PARA LA MOVILIDAD, POR LO CUAL ES LLEVADO A CENTRO DE PRIMER NIVEL DONDE REALIZAN MANEJO SINTOMATICO, INMOVILIZAN CON FERULA DE YESO SUROPEDIDA MII, DECIDEN REMITIR PARA ESTUDIO DE EXTENSION Y VALORACION POR ESPECIALISTAS. AL EXAMEN FISICO NORMOCEFALICO OJSO SIMETRICOS PUPILAS ISOCORICAS NORMOREACTIVAS A LA LUZ, ESCLERAS ANICTERICAS, CONJUNTIVAS NORMOCROMICAS, MUCOSA ORAL HUMEDA, CUELLO CON COLLARIN CERVICAL, DOLOR A LA PALPACION EN REGION CERVICAL, SIN INGURGITACION YUGULAR NO SE OBSERVAN MASAS, CUELLO SIMETRICO, TORAX SIMETRICO SIN SIGNOS DE DIFICULTAD RESPIRATORIA, DOLOR A LA PALPACION EN REGION ANTERIOR, DOLOR A LA PALPACION EN REGION DORSAL DE PREDOMINIO EN REGION VERTEBRAL, RUIDOS RESPIRATORIOS CONSERVADOS SIN AGREGADOS, RUIDOS CARDIACOS RITMICOS SIN SOPLOS, ABDOMEN PLANO BLANDO Y DEPRESIBLE DOLOROSO A LA PALPACION PROFUNDA EN HEMIABDOMEN SUPERIOR, SIN SIGNOS DE IRRITACION PERITONEAL, RUIDOS INTESTINALES PRESENTES, EXTREMIDADES SIMETRICAS EUTROFICAS ADECUADA PERFUSION DISTAL, LLENADO CAPILAR DE 2 SEGUNDOS, PULSOS DISTALES PALPABLES, SE EVIDENCIA INMOVILIZACION FERULA SUROPEDICA EN MIEMBRO INFERIOR IZQUIERDA, SE RETIRA SE EVIDENCIA EDEMA, EQUIMOSIS, DOLOR A LA PALPACION, LIMTIACION PARA LA MOVILIDAD, LACERACION EN AMBAS MANOS DOLOR A LA PALPACION, DOLOR A LA PALPACION LUMBOSACRA DE PREDOMINIO VERTEBRAL, NEUROLOGICO CONSERVADO SIN DEFICIT SENSITIVO- MOTOR, GLASGOW 15/15. POR TAL RAZON SE CONSIDERA PACIENTE CURSANDO CON ACCIDENTE DE TRANSITO EN CALIDAD DE CONDUCTOR DE MOTOCICLETA SIN COLISION, TRAUMATISMO CRANEOENCEFALICO LEVE, CEFALEA POSTRAUMATICA, PERDIDA DEL CONOCIMIENTO, AMNESIA DEL EVENTO, TRAUMA DE COLUMNA EN ESTUDIO, TRAUMA DE TORAX CERRADO A DESCARTAR, TRAUMA DE ABDOMEN CERRADO A DESCARTAR, CONTUSION DE MANOS, CONTUSION DE PIERNA IZQUIERDA, FRACTURA DE TIBIA Y PERONE A DESCARTAR, MOTIVO POR EL CUAL SE ORDENA MANEJO SINTOMATICO, LABORATORIO PARA DESCARTAR ALTERACION CELULAR, IMAGENES DIAGNOSTICAS,VALORACION POR CIRUGIA GENERAL, NEUROCIRUGIA, ORTOPEDIA, A LA ESPERA DE EVOLUCION CLINICA PARA DEFINIR NUEVAS CONDUCTAS. SE LE INFORMA LA CONDUCTA A TOMAR LA CUAL REFIEREN ENTENDER Y ACEPTAR.

2026-06-25		I.DX: ACCIDENTE DE TRANSITO EN CALIDAD DE CONDUCTOR DE MOTOCICLETA SIN COLISION - TRAUMATISMO CRANEOENCEFALICO LEVE -- CEFALEA POSTRAUMATICA -- PERDIDA DEL CONOCIMIENTO -- AMNESIA DEL EVENTO - TRAUMA DE COLUMNA EN ESTUDIO - TRAUMA DE TORAX CERRADO A DESCARTAR - TRAUMA DE ABDOMEN CERRADO A DESCARTAR - CONTUSION DE MANOS - CONTUSION DE PIERNA IZQUIERDA -- FRACTURA DE TIBIA Y PERONE A DESCARTAR PLAN: OBSERVACION DIETA NADA VIA ORAL CANALIZACION MEDICAMENTOS: BUSCAPINA COMPUESTA AMP IV CADA 8 HORAS ONDANSETRON AMP 8MG IV CADA 8 HORAS DEXAMETASONA AMP 8MG IV AHORA TRAMADOL AMP 50MG IV CADA 8 HORAS RINGER LACTATO A RAZON DE 100CC HORA S/S HEMOGRAMA, UROANALISIS, FUNCION RENAL, FUNCION HEPATICA, PCR, TP TPT TAC DE CRANEO Y COLUMNA COMPLETA SIMPLE TAC DE TORAX Y ABDOMEN CONTRASTADO RX DE TORAX, CADERA, PIERNA IZQUIERDA, MANOS VALORACION POR NEUROCIRUGIA, CIRUGIA GENERAL, ORTOPEDIA CONTROL DE SIGNOS VITALES AVISAR EVENTUALIDAD ORDEN DE APOYO DIAGNOSTICO: TOMOGRAFIA COMPUTADA DE CRANEO SIMPLE ,JUSTIFICACION: , ORDEN DE APOYO DIAGNOSTICO: TOMOGRAFIA COMPUTADA DE COLUMNA SEGMENTOS CERVICAL, TORACICO, LUMBAR O SACRO, POR CADA NIVEL (TRES ESPACIOS) ,JUSTIFICACION: TOMOGRAFIA COMPUTADA DE COLUMNA EN REGION CERVICAL, TORACICA O DORSAL, LUMBAR, SACRA Y COCCIS, ORDEN DE APOYO DIAGNOSTICO: TOMOGRAFIA COMPUTADA DE COLUMNA SEGMENTOS CERVICAL, TORACICO, LUMBAR O SACRO, POR CADA NIVEL (TRES ESPACIOS) ,JUSTIFICACION: TOMOGRAFIA COMPUTADA DE COLUMNA EN REGION CERVICAL, TORACICA O DORSAL, LUMBAR, SACRA Y COCCIS, ORDEN DE APOYO DIAGNOSTICO: TOMOGRAFIA COMPUTADA DE COLUMNA SEGMENTOS CERVICAL, TORACICO, LUMBAR O SACRO, POR CADA NIVEL (TRES ESPACIOS) ,JUSTIFICACION: TOMOGRAFIA COMPUTADA DE COLUMNA EN REGION CERVICAL, TORACICA O DORSAL, LUMBAR, SACRA Y COCCIS, ORDEN DE APOYO DIAGNOSTICO: TOMOGRAFIA COMPUTADA DE TORAX ,JUSTIFICACION: , ORDEN DE APOYO DIAGNOSTICO: TOMOGRAFIA COMPUTADA DE ABDOMEN Y PELVIS (ABDOMEN TOTAL) ,JUSTIFICACION: , ORDEN DE APOYO DIAGNOSTICO: RADIOGRAFIA DE PIERNA (AP, LATERAL) ,JUSTIFICACION: , ORDEN DE APOYO DIAGNOSTICO: RADIOGRAFIA DE CADERA COMPARATIVA ,JUSTIFICACION: , ORDEN DE APOYO DIAGNOSTICO: RADIOGRAFIA DE TORAX (P.A. O A.P. Y LATERAL, DECUBITO LATERAL, OBLICUAS O LATERAL) ,JUSTIFICACION: , ORDEN DE APOYO DIAGNOSTICO: RADIOGRAFIA DE MANO ,JUSTIFICACION: , ORDEN DE APOYO DIAGNOSTICO: RADIOGRAFIA DE MANO ,JUSTIFICACION: , MEDICAMENTO FORMULADO: IOPROMIDA (ULTRAVIST) 300MG I/ML 100ML 1 FRASCO Dosis Unica, VIA: INTRAVENOSA, CONCENTRACIÓN 100mL INTRAVENOSA, DIAS DE TRATAMIENTO: 1 MEDICAMENTO FORMULADO: IOPAMIDOL (100ML) 300MG I/ML 1 BOTELLA Dosis Unica, VIA: INTRAVENOSA, CONCENTRACIÓN 300MG/ML INTRAVENOSA, DIAS DE TRATAMIENTO: 1 ORDEN DE APOYO DIAGNOSTICO: HEMOGRAMA IV (HEMOGLOBINA HEMATOCRITO RECUENTO DE ERITROCITOS INDICES ERITROCITARIOS LEUCOGRAMA RECUENTO DE PLAQUETAS INDICES PLAQUETARIOS Y MORFOLOGIA ELECTRONICA E HISTOGRAMA) AUTOMATIZADO ,JUSTIFICACION: , ORDEN DE APOYO DIAGNOSTICO: UROANALISIS ,JUSTIFICACION: , ORDEN DE APOYO DIAGNOSTICO: CREATININA EN SUERO U OTROS FLUIDOS ,JUSTIFICACION: , ORDEN DE APOYO DIAGNOSTICO: NITROGENO UREICO ,JUSTIFICACION: , ORDEN DE APOYO DIAGNOSTICO: TIEMPO DE PROTROMBINA [TP] ,JUSTIFICACION: , TIEMPO DE TROMBOPLASTINA PARCIAL [TTP] ,JUSTIFICACION: , ORDEN DE APOYO DIAGNOSTICO: PROTEINA C REACTIVA ALTA PRECISION AUTOMATIZADO ,JUSTIFICACION: , ORDEN DE APOYO DIAGNOSTICO: TRANSAMINASA GLUTAMICO-PIRUVICA [ALANINO AMINO TRANSFERASA] ,JUSTIFICACION: , TRANSAMINASA GLUTAMICO OXALACETICA [ASPARTATO AMINO TRANSFERASA] ,JUSTIFICACION: , ORDEN DE APOYO DIAGNOSTICO: BILIRRUBINAS TOTAL Y DIRECTA ,JUSTIFICACION: , BILIRRUBINAS TOTAL Y DIRECTA (DIRECTA) ,JUSTIFICACION: , ORDEN DE APOYO DIAGNOSTICO: AMILASA EN SUERO U OTROS FLUIDOS ,JUSTIFICACION: , ORDEN DE APOYO DIAGNOSTICO: FOSFATASA ALCALINA ,JUSTIFICACION: , ORDEN DE INTERCONSULTA: NEUROCIRUGIA, CANTIDAD: 1 ORDEN DE INTERCONSULTA: CIRUGIA GENERAL, CANTIDAD: 1 ORDEN DE INTERCONSULTA: ORTOPEDIA, CANTIDAD: 1 MEDICAMENTO FORMULADO: HIOSCINA BB/DIPIRONA 20MG/2.5G AMPOLLA x 5ML 1 AMPOLLA (S) Cada 8 Hora(s), VIA: INTRAVENOSA, CONCENTRACIÓN 20MG/2.5G INTRAVENOSA, DIAS DE TRATAMIENTO: 5 MEDICAMENTO FORMULADO: ONDANSETRON 8MG/4ML AMPOLLA 1 AMPOLLA (S) Cada 8 Hora(s), VIA: INTRAVENOSA, CONCENTRACIÓN 8MG/4ML INTRAVENOSA, DIAS DE TRATAMIENTO: 10 MEDICAMENTO FORMULADO: DEXAMETASONA ACETATO 8MG/2ML AMPOLLA 1 AMPOLLA (S) Dosis Unica, VIA: INTRAVENOSA, CONCENTRACIÓN 8MG/2ML INTRAVENOSA, DIAS DE TRATAMIENTO: 1 MEDICAMENTO FORMULADO: LACTATO DE RINGER USP (HARTMAN) 1000ML BOLSA 1 BOLSA (S) Durante el Dia, VIA: INTRAVENOSA, CONCENTRACIÓN 1000ML INTRAVENOSA, DIAS DE TRATAMIENTO: 10 MEDICAMENTO FORMULADO: SOLUCION SALINA 1000ML SOBREBOLSA 1 BOLSA (S) Durante el Dia, VIA: INTRAVENOSA, CONCENTRACIÓN 1000ML INTRAVENOSA, DIAS DE TRATAMIENTO: 10 MEDICAMENTO FORMULADO: TRAMADOL CLORIH 50MG/ML AMPOLLA 1 AMPOLLA (S) Cada 8 Hora(s), VIA: INTRAVENOSA, CONCENTRACIÓN 50MG/ML INTRAVENOSA, DIAS DE TRATAMIENTO: 10
2026-06-26	01:08	FREDDY.FAJARDO - FREDDY ALEXANDER FAJARDO SILVA ESPECIALIDAD: ORTOPEDIA ORDEN DE APOYO DIAGNOSTICO: TOMOGRAFIA COMPUTADA DE MIEMBROS INFERIORES Y ARTICULACIONES ,JUSTIFICACION: TOBILLO IZQ, ORDEN DE APOYO DIAGNOSTICO: RADIOGRAFIA DE PIERNA (AP, LATERAL) ,JUSTIFICACION: IZQ: (AP, LATERAL), ORDEN DE INTERCONSULTA: ANESTESIOLOGIA, CANTIDAD: 1 ORDEN DE PROCEDIMIENTO QUIRURGICO: REDUCCION ABIERTA DE FRACTURA DE TIBIA DIAFISIARIA CON FIJACION INTERNA
	11:08	DIANA.SANCHEZ - DIANA MARCELA SANCHEZ PARRA ESPECIALIDAD: NEUROCIRUGIA ORDEN DE APOYO DIAGNOSTICO: RESONANCIA MAGNETICA DE COLUMNA TORACICA SIMPLE ,JUSTIFICACION: SOSPECHA DE FRACTURA DE

	T5, ORDEN DE APOYO DIAGNOSTICO: TOMOGRAFIA COMPUTADA DE CRANEO SIMPLE ,JUSTIFICACION: CONTROL 6AM,
2026-06-27	09:56 DIANA.SANCHEZ - DIANA MARCELA SANCHEZ PARRA ESPECIALIDAD: NEUROCIRUGIA ORDEN DE PROCEDIMIENTOS NO QUIRURGICOS: CONSULTA DE CONTROL O DE SEGUIMIENTO POR ESPECIALISTA EN NEUROCIRUGIA , ORDEN DE APOYO DIAGNOSTICO: TOMOGRAFIA COMPUTADA DE CRANEO SIMPLE ,JUSTIFICACION: CONTROL AMBULATORIO EN 1 MES,
2026-06-29	21:18 CESAR.LOPEZ - CESAR ORLANDO LOPEZ VEGA ESPECIALIDAD: MEDICO RURAL SSO ORDEN DE APOYO DIAGNOSTICO: HEMOGRAMA IV (HEMOGLOBINA HEMATOCRITO RECUENTO DE ERITROCITOS INDICES ERITROCITARIOS LEUCOGRAMA RECUENTO DE PLAQUETAS INDICES PLAQUETARIOS Y MORFOLOGIA ELECTRONICA E HISTOGRAMA) AUTOMATIZADO ,JUSTIFICACION: , ORDEN DE APOYO DIAGNOSTICO: CREATININA EN SUERO U OTROS FLUIDOS ,JUSTIFICACION: , ORDEN DE APOYO DIAGNOSTICO: NITROGENO UREICO ,JUSTIFICACION: , ORDEN DE APOYO DIAGNOSTICO: TIEMPO DE PROTROMBINA [TP] ,JUSTIFICACION: , TIEMPO DE TROMBOPLASTINA PARCIAL [TTP] ,JUSTIFICACION: , ORDEN DE INTERCONSULTA: CIRUGIA ORAL Y MAXILOFACIAL, CANTIDAD: 1 ORDEN DE APOYO DIAGNOSTICO: TOMOGRAFIA COMPUTADA DE SENOS PARANASALES O CARA ,JUSTIFICACION: , MEDICAMENTO FORMULADO: ENOXAPARINA JERINGA PRELLANADA 40MG 1 AMPOLLA (S) Cada 24 Hora(s), VIA: SUBCUTANEA, CONCENTRACIÓN 40MG SUBCUTANEA, DIAS DE TRATAMIENTO: 2 MEDICAMENTO FORMULADO: DICLOFENACO SODICO 75MG/3ML AMPOLLA 1 AMPOLLA (S) Cada 12 Hora(s), VIA: INTRAVENOSA, CONCENTRACIÓN 75MG INTRAVENOSA, DIAS DE TRATAMIENTO: 2 MEDICAMENTO FORMULADO: DIPIRONA SODICA 2.5G/5ML AMPOLLA 1 AMPOLLA (S) Cada 12 Hora(s), VIA: INTRAVENOSA, CONCENTRACIÓN 2.5MG INTRAVENOSA, DIAS DE TRATAMIENTO: 2
2026-06-30	13:09 LUIS.OSPINO - LUIS ALEJANDRO OSPINO BUSTAMANTE ESPECIALIDAD: CIRUGIA ORAL Y MAXILOFACIAL ORDEN DE PROCEDIMIENTOS NO QUIRURGICOS: CONSULTA DE CONTROL O DE SEGUIMIENTO POR ESPECIALISTA EN CIRUGIA MAXILOFACIAL ,
2026-07-01	09:49 MERCY.BOHORQUEZ - MERCY ALEJANDRA BOHORQUEZ VELANDIA ESPECIALIDAD: MEDICINA GENERAL ORDEN DE INTERCONSULTA: FISIOTERAPEUTA , CANTIDAD: 1 14:18 JEAN.NUNEZ - JEAN CARLOS NUNEZ YAGUNA ESPECIALIDAD: ORTOPEDIA ORDEN DE APOYO DIAGNOSTICO: RADIOGRAFIA DE PIERNA (AP, LATERAL) ,JUSTIFICACION: IZQ: CONTROL, ORDEN DE APOYO DIAGNOSTICO: RADIOGRAFIA DE TOBILLO (AP, LATERAL Y ROTACION INTERNA) ,JUSTIFICACION: IZQ,
2026-07-02	08:06 JEAN.NUNEZ - JEAN CARLOS NUNEZ YAGUNA ESPECIALIDAD: ORTOPEDIA ORDEN DE PROCEDIMIENTOS NO QUIRURGICOS: CURACION DE LESION EN PIEL O TEJIDO CELULAR SUBCUTANEO , ORDEN DE PROCEDIMIENTOS NO QUIRURGICOS: CURACION DE LESION EN PIEL O TEJIDO CELULAR SUBCUTANEO , ORDEN DE PROCEDIMIENTOS NO QUIRURGICOS: RETIRO DE SUTURA EN PIEL O TEJIDO CELULAR SUBCUTANEO , ORDEN DE PROCEDIMIENTOS NO QUIRURGICOS: TERAPIA FISICA INTEGRAL , ORDEN DE PROCEDIMIENTOS NO QUIRURGICOS: CONSULTA DE CONTROL O DE SEGUIMIENTO POR ESPECIALISTA EN ORTOPEDIA Y TRAUMATOLOGIA , ORDEN DE APOYO DIAGNOSTICO: RADIOGRAFIA DE PIERNA (AP, LATERAL) ,JUSTIFICACION: , ORDEN DE APOYO DIAGNOSTICO: RADIOGRAFIA DE TOBILLO (AP, LATERAL Y ROTACION INTERNA) ,JUSTIFICACION: ,

CÓDIGO	PRODUCTO	PRINCIPIO ACTIVO	
FOFOFO0564 PBS	**IOPROMIDA (ULTRAVIST) 300MG I/ML 100ML**	IOVERSOL	
FORMULA	EGMAR ENRIQUE ROJAS PALENCIA	**FECHA FORMULACIÓN:**	**25/06/2026 14:01**
VIA DE ADMINISTRACIÓN:	INTRAVENOSA		
DOSIS	1.00 FRASCO Dosis Unica		
CANTIDAD	1.00 VIAL		

REGISTRO DE ADMINISTRACION DE MEDICAMENTOS

Fecha	Usuario		Cantidad Administrada	Desechos	Entregas Fisicas Al Paciente	Observación	Firma
25/06/2026 14:48	CC 1053787168	MONICA MARIA GOMEZ MARIN	1 FRASCO	0 FRASCO	0		
		TOTAL:	**1**	**0**	**0**		

CÓDIGO	PRODUCTO	PRINCIPIO ACTIVO	
FOFOFO1226 PBS	**IOPAMIDOL (100ML) 300MG I/ML**	IOPAMIDOL	
FORMULA	EGMAR ENRIQUE ROJAS PALENCIA	**FECHA FORMULACIÓN:**	**25/06/2026 14:02**
VIA DE ADMINISTRACIÓN:	INTRAVENOSA		
DOSIS	1.00 BOTELLA Dosis Unica		
CANTIDAD	1.00 AMPOLLA		

CÓDIGO	PRODUCTO	PRINCIPIO ACTIVO	
FOFOFO0743 PBS	**HIOSCINA BB/DIPIRONA 20MG/2.5G AMPOLLA x 5ML**	BUTILESCOPOLAMINA	
FORMULA	EGMAR ENRIQUE ROJAS PALENCIA	**FECHA FORMULACIÓN:**	**25/06/2026 14:16**
VIA DE ADMINISTRACIÓN:	INTRAVENOSA		
DOSIS	1.00 AMPOLLA (S) Cada 8 Hora(s)		
CANTIDAD	15.00 AMPOLLA		

REGISTRO DE ADMINISTRACION DE MEDICAMENTOS

Fecha	Usuario		Cantidad Administrada	Desechos	Entregas Fisicas Al Paciente	Observación	Firma
25/06/2026 14:53	CC 1053787168	MONICA MARIA GOMEZ MARIN	1 AMPOLLA (S)	0 AMPOLLA (S)	0		
26/06/2026 02:16	CC 1029640507	LINEY NAHOME GUAYARA GARZON	1 AMPOLLA (S)	0 AMPOLLA (S)	0		

26/06/2026 12:00	CC 1006773681	LAURA CAMILA GONZALEZ HERNANDEZ	1 AMPOLLA (S)	0 AMPOLLA (S)	0		
26/06/2026 15:27	CC 1055504647	MIRYAM ANDREA NINO GONZALEZ	1 AMPOLLA (S)	0 AMPOLLA (S)	0	18+00	
27/06/2026 00:59	CC 1118574895	LEIDY GILLANDY JOYA BOLIVAR	1 AMPOLLA (S)	0 AMPOLLA (S)	0	02+00	
27/06/2026 09:59	CC 1118650824	DEINER FABIAN MENDEZ ARANA	1 AMPOLLA (S)	0 AMPOLLA (S)	0		
27/06/2026 14:41	CC 86080735	CARLOS AUGUSTO FORERO GOMEZ	1 AMPOLLA (S)	0 AMPOLLA (S)	0		
28/06/2026 02:16	CC 1118575061	HERRERA ARIAS LILLY LIZETH	1 AMPOLLA (S)	0 AMPOLLA (S)	0		
28/06/2026 09:59	CC 1118549435	ANGELA DAYANNE HUERTAS VARGAS	1 AMPOLLA (S)	0 AMPOLLA (S)	0		
28/06/2026 18:00	CC 1118839119	CINDY JHOANA DIAZ ARBOLEDA	1 AMPOLLA (S)	0 AMPOLLA (S)	0		
29/06/2026 02:00	CC 1118839119	CINDY JHOANA DIAZ ARBOLEDA	1 AMPOLLA (S)	0 AMPOLLA (S)	0		
29/06/2026 09:59	CC 1116992096	MARISOL ARENAS BAUTISTA	1 AMPOLLA (S)	0 AMPOLLA (S)	0		
29/06/2026 18:17	CC 1118552189	DINA LIZETH ZEAS SEGUA	1 AMPOLLA (S)	0 AMPOLLA (S)	0		
30/06/2026 02:00	CC 1001275173	LUDWIG STEBAN MENDEZ LAZARO	1 AMPOLLA (S)	0 AMPOLLA (S)	0		
30/06/2026 09:59	CC 46672433	ZULMA MILENA AVENDANO FLECHAS	1 AMPOLLA (S)	0 AMPOLLA (S)	0		
30/06/2026 18:00	CC 1075218385	STAYFANIE TRUJILLO	1 AMPOLLA (S)	0 AMPOLLA (S)	0		
		TOTAL:	**16**	**0**	**0**		

CÓDIGO	**PRODUCTO**	**PRINCIPIO ACTIVO**	
FOFOFO0794 PBS	**ONDANSETRON 8MG/4ML AMPOLLA**	ONDANSETRON	
FORMULA	EGMAR ENRIQUE ROJAS PALENCIA	**FECHA FORMULACIÓN:**	**25/06/2026 14:16**
VIA DE ADMINISTRACIÓN: INTRAVENOSA			
DOSIS	1.00 AMPOLLA (S) Cada 8 Hora(s)		
CANTIDAD	30.00 AMPOLLA		

REGISTRO DE ADMINISTRACION DE MEDICAMENTOS

Fecha	Usuario	Cantidad Administrada	Desechos	Entregas Fisicas Al Paciente	Observación	Firma
25/06/2026 14:53	CC 1053787168 MONICA MARIA GOMEZ MARIN	1 AMPOLLA (S)	0 AMPOLLA (S)	0		
25/06/2026 23:59	CC 1029640507 LINEY NAHOME GUAYARA GARZON	1 AMPOLLA (S)	0 AMPOLLA (S)	0		
26/06/2026 12:00	CC 1006773681 LAURA CAMILA GONZALEZ HERNANDEZ	1 AMPOLLA (S)	0 AMPOLLA (S)	0		
26/06/2026 15:59	CC 1055504647 MIRYAM ANDREA NINO GONZALEZ	1 AMPOLLA (S)	0 AMPOLLA (S)	0		
27/06/2026 00:00	CC 1118574895 LEIDY GILLANDY JOYA BOLIVAR	1 AMPOLLA (S)	0 AMPOLLA (S)	0		
27/06/2026 08:00	CC 1118650824 DEINER FABIAN MENDEZ ARANA	1 AMPOLLA (S)	0 AMPOLLA (S)	0		
27/06/2026 16:01	CC 86080735 CARLOS AUGUSTO FORERO GOMEZ	1 AMPOLLA (S)	0 AMPOLLA (S)	0		
28/06/2026 00:19	CC 1118575061 HERRERA ARIAS LILLY LIZETH	1 AMPOLLA (S)	0 AMPOLLA (S)	0		
28/06/2026 08:00	CC 1118549435 ANGELA DAYANNE HUERTAS VARGAS	1 AMPOLLA (S)	0 AMPOLLA (S)	0		
28/06/2026 15:59	CC 1007358984 OSCAR ORLANDO GARCIA FLOREZ	1 AMPOLLA (S)	0 AMPOLLA (S)	0		
29/06/2026 00:00	CC 1118839119 CINDY JHOANA DIAZ ARBOLEDA	1 AMPOLLA (S)	0 AMPOLLA (S)	0		
29/06/2026 08:00	CC 1116992096 MARISOL ARENAS BAUTISTA	1 AMPOLLA (S)	0 AMPOLLA (S)	0		
29/06/2026	CC	DINA LIZETH ZEAS SEGUA	1 AMPOLLA (S)	0	0		

18:17	1118552189			AMPOLLA (S)			
30/06/2026 00:15	CC 1001275173	LUDWIG STEBAN MENDEZ LAZARO	1 AMPOLLA (S)	0 AMPOLLA (S)	0		
30/06/2026 08:00	CC 46672433	ZULMA MILENA AVENDANO FLECHAS	1 AMPOLLA (S)	0 AMPOLLA (S)	0		
30/06/2026 15:59	CC 1075218385	STAYFANIE TRUJILLO	1 AMPOLLA (S)	0 AMPOLLA (S)	0		
		TOTAL:	**16**	**0**	**0**		

CÓDIGO	**PRODUCTO**	**PRINCIPIO ACTIVO**	
FOFOFO0284 PBS	**DEXAMETASONA ACETATO 8MG/2ML AMPOLLA**	DEXAMETASONA	
FORMULA	EGMAR ENRIQUE ROJAS PALENCIA	**FECHA FORMULACIÓN:**	**25/06/2026 14:16**
VIA DE ADMINISTRACIÓN: INTRAVENOSA			
DOSIS	1.00 AMPOLLA (S) Dosis Unica		
CANTIDAD	1.00 AMPOLLA		

REGISTRO DE ADMINISTRACION DE MEDICAMENTOS

Fecha	Usuario		Cantidad Administrada	Desechos	Entregas Fisicas Al Paciente	Observación	Firma
26/06/2026 03:20	CC 1029640507	LINEY NAHOME GUAYARA GARZON	1 AMPOLLA (S)	0 AMPOLLA (S)	0		
		TOTAL:	**1**	**0**	**0**		

CÓDIGO	**PRODUCTO**	**PRINCIPIO ACTIVO**	
FOFOFO0593 PBS	**LACTATO DE RINGER USP (HARTMAN) 1000ML BOLSA**	HARM 500ML	
FORMULA	EGMAR ENRIQUE ROJAS PALENCIA	**FECHA FORMULACIÓN:**	**25/06/2026 14:17**
VIA DE ADMINISTRACIÓN: INTRAVENOSA			
DOSIS	1.00 BOLSA (S) Durante el Dia		
CANTIDAD	10.00 BOLSA		

REGISTRO DE ADMINISTRACION DE MEDICAMENTOS

Fecha	Usuario		Cantidad Administrada	Desechos	Entregas Fisicas Al Paciente	Observación	Firma
25/06/2026 14:53	CC 1053787168	MONICA MARIA GOMEZ MARIN	1 BOLSA (S)	0 BOLSA (S)	0		
27/06/2026 09:49	CC 1118650824	DEINER FABIAN MENDEZ ARANA	1 BOLSA (S)	0 BOLSA (S)	0		
		TOTAL:	**2**	**0**	**0**		

CÓDIGO	**PRODUCTO**	**PRINCIPIO ACTIVO**	
FOFOFO0934 PBS	**SOLUCION SALINA 1000ML SOBREBOLSA**	CLORURO DE SODIO	
FORMULA	EGMAR ENRIQUE ROJAS PALENCIA	**FECHA FORMULACIÓN:**	**25/06/2026 14:17**
VIA DE ADMINISTRACIÓN: INTRAVENOSA			
DOSIS	1.00 BOLSA (S) Durante el Dia		
CANTIDAD	10.00 BOLSA		

REGISTRO DE ADMINISTRACION DE MEDICAMENTOS

Fecha	Usuario		Cantidad Administrada	Desechos	Entregas Fisicas Al Paciente	Observación	Firma
26/06/2026 15:29	CC 1055504647	MIRYAM ANDREA NINO GONZALEZ	1 BOLSA (S)	0 BOLSA (S)	0		
27/06/2026 14:42	CC 86080735	CARLOS AUGUSTO FORERO GOMEZ	1 BOLSA (S)	0 BOLSA (S)	0		
28/06/2026 14:00	CC 1007358984	OSCAR ORLANDO GARCIA FLOREZ	1 BOLSA (S)	0 BOLSA (S)	0		
28/06/2026 15:04	CC 1007358984	OSCAR ORLANDO GARCIA FLOREZ	1 BOLSA (S)	0 BOLSA (S)	0	SE COBRA DE TURNO ANTERIOR	
28/06/2026 23:04	CC 1118839119	CINDY JHOANA DIAZ ARBOLEDA	1 BOLSA (S)	0 BOLSA (S)	0		
29/06/2026 08:21	CC 1116992096	MARISOL ARENAS BAUTISTA	1 BOLSA (S)	0 BOLSA (S)	0		
29/06/2026 13:34	CC 1118552189	DINA LIZETH ZEAS SEGUA	1 BOLSA (S)	0 BOLSA (S)	0		
01/07/2026 06:00	CC 1118531428	CLAUDIA DEL PILAR RODRIGUEZ HERNANDEZ	1 BOLSA (S)	0 BOLSA (S)	0		
02/07/2026 01:59	CC 1118531428	CLAUDIA DEL PILAR RODRIGUEZ HERNANDEZ	1 BOLSA (S)	0 BOLSA (S)	0		
		TOTAL:	**9**	**0**	**0**		

CÓDIGO	PRODUCTO	PRINCIPIO ACTIVO	
FOFOFO1031 PBS	**TRAMADOL CLORIH 50MG/ML AMPOLLA**	TRAMADOL	
FORMULA	EGMAR ENRIQUE ROJAS PALENCIA	**FECHA FORMULACIÓN:**	**25/06/2026 14:17**
VIA DE ADMINISTRACIÓN:	INTRAVENOSA		
DOSIS	1.00 AMPOLLA (S) Cada 8 Hora(s)		
CANTIDAD	30.00 AMPOLLA		

REGISTRO DE ADMINISTRACION DE MEDICAMENTOS

Fecha	Usuario		Cantidad Administrada	Desechos	Entregas Fisicas Al Paciente	Observación	Firma
25/06/2026 14:53	CC 1053787168	MONICA MARIA GOMEZ MARIN	1 AMPOLLA (S)	0 AMPOLLA (S)	0		
25/06/2026 23:59	CC 1029640507	LINEY NAHOME GUAYARA GARZON	1 AMPOLLA (S)	0 AMPOLLA (S)	0		
26/06/2026 08:00	CC 1006773681	LAURA CAMILA GONZALEZ HERNANDEZ	1 AMPOLLA (S)	0 AMPOLLA (S)	0		
26/06/2026 15:59	CC 1055504647	MIRYAM ANDREA NINO GONZALEZ	1 AMPOLLA (S)	0 AMPOLLA (S)	0		
27/06/2026 00:00	CC 1118574895	LEIDY GILLANDY JOYA BOLIVAR	1 AMPOLLA (S)	0 AMPOLLA (S)	0		
27/06/2026 08:00	CC 1118650824	DEINER FABIAN MENDEZ ARANA	1 AMPOLLA (S)	0 AMPOLLA (S)	0		
27/06/2026 16:01	CC 86080735	CARLOS AUGUSTO FORERO GOMEZ	1 AMPOLLA (S)	0 AMPOLLA (S)	0		
28/06/2026 00:21	CC 1118575061	HERRERA ARIAS LILLY LIZETH	1 AMPOLLA (S)	0 AMPOLLA (S)	0		
28/06/2026 08:00	CC 1118549435	ANGELA DAYANNE HUERTAS VARGAS	1 AMPOLLA (S)	0 AMPOLLA (S)	0		
28/06/2026 15:59	CC 1007358984	OSCAR ORLANDO GARCIA FLOREZ	1 AMPOLLA (S)	0 AMPOLLA (S)	0		
29/06/2026 00:00	CC 1118839119	CINDY JHOANA DIAZ ARBOLEDA	1 AMPOLLA (S)	0 AMPOLLA (S)	0		
29/06/2026 08:00	CC 1116992096	MARISOL ARENAS BAUTISTA	1 AMPOLLA (S)	0 AMPOLLA (S)	0		
29/06/2026 18:19	CC 1118552189	DINA LIZETH ZEAS SEGUA	1 AMPOLLA (S)	0 AMPOLLA (S)	0		
30/06/2026 00:10	CC 1001275173	LUDWIG STEBAN MENDEZ LAZARO	1 AMPOLLA (S)	0 AMPOLLA (S)	0		
30/06/2026 08:00	CC 46672433	ZULMA MILENA AVENDANO FLECHAS	1 AMPOLLA (S)	0 AMPOLLA (S)	0		
30/06/2026 15:59	CC 1075218385	STAYFANIE TRUJILLO	1 AMPOLLA (S)	0 AMPOLLA (S)	0		
		TOTAL:	**16**	**0**	**0**		

CÓDIGO	PRODUCTO	PRINCIPIO ACTIVO	
FOFOFO0349 PBS	**ENOXAPARINA JERINGA PRELLANADA 40MG**	ENOXAPARINA	
FORMULA	CESAR ORLANDO LOPEZ VEGA	**FECHA FORMULACIÓN:**	**29/06/2026 21:19**
VIA DE ADMINISTRACIÓN:	SUBCUTANEA		
DOSIS	1.00 AMPOLLA (S) Cada 24 Hora(s)		
CANTIDAD	2.00 JERINGA PRELLENA		

CÓDIGO	PRODUCTO	PRINCIPIO ACTIVO	
FOFOFO0299 PBS	**DICLOFENACO SODICO 75MG/3ML AMPOLLA**	DICLOFENACO	
FORMULA	CESAR ORLANDO LOPEZ VEGA	**FECHA FORMULACIÓN:**	**29/06/2026 21:20**
VIA DE ADMINISTRACIÓN:	INTRAVENOSA		
DOSIS	1.00 AMPOLLA (S) Cada 12 Hora(s)		
CANTIDAD	4.00 MILILITRO		

REGISTRO DE ADMINISTRACION DE MEDICAMENTOS

Fecha	Usuario		Cantidad Administrada	Desechos	Entregas Fisicas Al Paciente	Observación	Firma
30/06/2026 20:00	CC 1118531428	CLAUDIA DEL PILAR RODRIGUEZ HERNANDEZ	1 AMPOLLA (S)	0 AMPOLLA (S)	0		
01/07/2026 08:00	CC 40343048	SANDRA PATRICIA SANCHEZ CASTANO	1 AMPOLLA (S)	0 AMPOLLA (S)	0		
01/07/2026 20:00	CC 1118531428	CLAUDIA DEL PILAR RODRIGUEZ HERNANDEZ	1 AMPOLLA (S)	0 AMPOLLA (S)	0		
02/07/2026 08:00	CC 1001275173	LUDWIG STEBAN MENDEZ LAZARO	1 AMPOLLA (S)	0 AMPOLLA (S)	0		

TOTAL:	**4**	**0**	**0**			

CÓDIGO	PRODUCTO	PRINCIPIO ACTIVO	
FOFOFO0319 PBS	**DIPIRONA SODICA 2.5G/5ML AMPOLLA**	DIPIRONA SÓDICA	
FORMULA	CESAR ORLANDO LOPEZ VEGA	**FECHA FORMULACIÓN:**	**29/06/2026 21:20**
VIA DE ADMINISTRACIÓN: INTRAVENOSA DOSIS 1.00 AMPOLLA (S) Cada 12 Hora(s) CANTIDAD 4.00 AMPOLLA			

REGISTRO DE ADMINISTRACION DE MEDICAMENTOS

Fecha	Usuario	Cantidad Administrada	Desechos	Entregas Fisicas Al Paciente	Observación	Firma
02/07/2026 01:59	CC 1118531428 CLAUDIA DEL PILAR RODRIGUEZ HERNANDEZ	1 AMPOLLA (S)	0 AMPOLLA (S)	0		
TOTAL:		**1**	**0**	**0**		

CÓDIGO	PRODUCTO	PRINCIPIO ACTIVO	
FOFOFO0562 PBS	**IOPAMIDOL 300MG VIAL 50ML**	IOPAMIDOL	
FORMULA	EGMAR ENRIQUE ROJAS PALENCIA - PAQUETE IMAGENES DIAGNOSTICAS	**FECHA FORMULACIÓN:**	**25/06/2026 13:41**
CANTIDAD 2.00 VIAL			

CÓDIGO	PRODUCTO	PRINCIPIO ACTIVO	
FOFOFO0937 PBS	**SOLUCION SALINA X 500ML**	CLORURO DE SODIO	
FORMULA	CASTRO HERRERA EDWIN RICARDO - PAQUETE IMAGENES DIAGNOSTICAS	**FECHA FORMULACIÓN:**	**25/06/2026 14:23**
CANTIDAD 1.00 BOLSA			

REGISTRO DE ADMINISTRACION DE MEDICAMENTOS

Fecha	Usuario	Cantidad Administrada	Desechos	Entregas Fisicas Al Paciente	Observación	Firma
29/06/2026 18:07	CC 1118552189 DINA LIZETH ZEAS SEGUA	2	0	0		
30/06/2026 18:46	CC 1075218385 STAYFANIE TRUJILLO	1	0	0		
01/07/2026 00:12	CC 40343048 SANDRA PATRICIA SANCHEZ CASTANO	1	0	0		
01/07/2026 10:12	CC 40343048 SANDRA PATRICIA SANCHEZ CASTANO	1	0	0		
TOTAL:		**5**	**0**	**0**		

MEDICAMENTOS AMBULATORIOS SOLICITADOS

ACETAMINOFEN 500MG TABLETA - FOFOFO0014 (ACETAMINOFEN)

VIA DE ADMINISTRACIÓN: ORAL
DOSIS 2 TABLETA (S) Cada 8 Hora(s)
CANTIDAD 30 TABLETA POR 500MG
DIAS TRATAMIENTO 5 DIA(S)

FORMULÓ: JEAN CARLOS NUNEZ YAGUNA
MEDICAMENTO PBS

OBSERVACIONES E INDICACIONES DE SUMINISTRO:

ACETAMINOFEN 1 GR VO CADA 8 HORAS POR 5 DIAS

CEFALEXINA 500MG CAPSULA - FOFOFO0190 (CEFACLOR)

VIA DE ADMINISTRACIÓN: ORAL
DOSIS 1 CAPSULA (S) Cada 8 Hora(s)
CANTIDAD 21 CAPSULA POR 500MG
DIAS TRATAMIENTO 7 DIA(S)

FORMULÓ: LUIS ALEJANDRO OSPINO BUSTAMANTE
MEDICAMENTO PBS

OBSERVACIONES E INDICACIONES DE SUMINISTRO:

-CEFALEXINA 500MG VO CADA 8 HORAS X 7 DIAS

ENOXAPARINA JERINGA PRELLANADA 40MG - FOFOFO0349 (ENOXAPARINA)

VIA DE ADMINISTRACIÓN: SUBCUTANEA
DOSIS 1 AMPOLLA (S) Cada 24 Hora(s)
CANTIDAD 15 JERINGA PRELLENA POR 40MG/0.4ML
DIAS TRATAMIENTO 15 DIA(S)

FORMULÓ: JEAN CARLOS NUNEZ YAGUNA
MEDICAMENTO PBS

OBSERVACIONES E INDICACIONES DE SUMINISTRO:

ENOXAPARINA 40 MG **APLICAR EN PLIEGUE DE LA PIEL ** UNA JERINGA CADA 24 HORAS POR 15 DIAS

NAPROXENO 250MG TABLETA - FOFOFO0738 (NAPROXENO)

VIA DE ADMINISTRACIÓN: ORAL
DOSIS 1 TABLETA (S) Cada 8 Hora(s)
CANTIDAD 9 TABLETA POR 250MG
DIAS TRATAMIENTO 3 DIA(S)

FORMULÓ: LUIS ALEJANDRO OSPINO BUSTAMANTE
MEDICAMENTO PBS

OBSERVACIONES E INDICACIONES DE SUMINISTRO:

-NAPROXENO 250 MG VO CADA 8 HORAS X 3 DIAS

NAPROXENO 500MG TABLETA - FOFOFO0740 (NAPROXENO)

VIA DE ADMINISTRACIÓN: ORAL
DOSIS 1 TABLETA (S) Cada 12 Hora(s)
CANTIDAD 10 TABLETA POR 500MG
DIAS TRATAMIENTO 5 DIA(S)

FORMULÓ: JEAN CARLOS NUNEZ YAGUNA
MEDICAMENTO PBS

OBSERVACIONES E INDICACIONES DE SUMINISTRO:

NAPROXENO 500 MG CADA 12 HORAS POR 5 DIAS

DIAGNOSTICOS DE EGRESO ASIGNADOS

CODIGO	DIAGNOSTICO DE EGRESO
S822	FRACTURA DE LA DIAFISIS DE LA TIBIA
V284	MOTOCICLISTA LESIONADO EN ACCIDENTE DE TRANSPORTE SIN COLISION, CONDUCTOR LESIONADO EN ACCIDENTE DE TRANSITO

LISTADO DE SIGNOS VITALES

FECHA	HORA	F.C.	F.R.	PVC	PIC	TALLA	PESO	IMC	TENSION	MED.	SITIO T.A.	TEMP.	T.INCU	MANUAL	EVA	$SATO_2$	PC	BORG	METs*
2026-07-02	06:59	105	21	--	--	180,00	110,00	33,95	130 / 87	101	Miembro Superior Derecho(NINV)	36.60	--	--	--	93.00	--	--	--
USUARIO	CLAUDIA DEL PILAR RODRIGUEZ HERNANDEZ						**ESPECIALIDAD**	ENFERMERIA GENERAL CE											
2026-07-01	19:00	97	18	--	--	180,00	110,00	33,95	140 / 93	108	Miembro Superior Derecho(NINV)	36.50	--	--	--	94.00	--	--	--
USUARIO	CLAUDIA DEL PILAR RODRIGUEZ HERNANDEZ						**ESPECIALIDAD**	ENFERMERIA GENERAL CE											
2026-07-01	18:50	95	18	--	--	--	180,00	--	120 / 82	94	Miembro Superior Derecho(NINV)	36.10	--	--	--	96.00	--	--	--
USUARIO	LUDWIG STEBAN MENDEZ LAZARO						**ESPECIALIDAD**	CIRCULANTE											
2026-07-01	14:08	72	19	--	--	110,00	180,00	148,76	106 / 70	82	Miembro Superior Derecho(NINV)	36.00	--	--	2	97.00	--	--	--
USUARIO	ANGILLE TATIANA JIMENEZ JAIMES						**ESPECIALIDAD**	ENFERMERIA GENERAL CE											
2026-07-01	12:01	90	20	--	--	180,00	110,00	33,95	115 / 95	101	Miembro Superior Derecho(NINV)	36.00	--	--	--	98.00	--	--	--
USUARIO	DEISY YOLIMAR SUPANTEVE APARICIO						**ESPECIALIDAD**	CIRCULANTE											
2026-07-01	07:45	77	77	--	--	--	--	--	114 / 67	82	Miembro Superior Izquierdo(NINV)	36.20	--	--	--	97.00	--	--	--
USUARIO	SANDRA PATRICIA SANCHEZ CASTANO						**ESPECIALIDAD**	ENFERMERIA HOSPITALIZACION											
2026-07-01	06:59	87	18	--	--	--	102,00	--	116 / 77	90	Miembro Superior Derecho(NINV)	36.60	--	--	--	97.00	--	--	--
USUARIO	CLAUDIA DEL PILAR RODRIGUEZ HERNANDEZ						**ESPECIALIDAD**	ENFERMERIA GENERAL CE											
2026-06-30	19:00	85	18	--	--	--	102,00	--	113 / 71	85	Miembro Superior Derecho(NINV)	36.60	--	--	--	97.00	--	--	--
USUARIO	CLAUDIA DEL PILAR RODRIGUEZ HERNANDEZ						**ESPECIALIDAD**	ENFERMERIA GENERAL CE											
2026-06-30	18:59	95	18	--	--	--	--	--	106 / 72	83	Miembro Superior Derecho(NINV)	36.50	--	--	--	99.00	--	--	--
USUARIO	STAYFANIE TRUJILLO						**ESPECIALIDAD**	ENFERMERIA GENERAL CE											
2026-06-30	13:00	81	20	--	--	--	102,00	--	110 / 73	85	Miembro Superior Derecho(NINV)	36.60	--	--	--	96.00	--	--	--
USUARIO	STAYFANIE TRUJILLO						**ESPECIALIDAD**	ENFERMERIA GENERAL CE											
2026-06-30	12:20	90	18	--	--	--	--	--	121 / 79	93	Miembro Superior Derecho(NINV)	36.20	--	--	--	98.00	--	--	--
USUARIO	ZULMA MILENA AVENDANO FLECHAS						**ESPECIALIDAD**	ENFERMERIA HOSPITALIZACION											
2026-06-30	07:27	84	18	--	--	--	--	--	120 / 70	86	Miembro Superior Derecho(NINV)	36.20	--	--	--	98.00	--	--	--
USUARIO	ZULMA MILENA AVENDANO FLECHAS						**ESPECIALIDAD**	ENFERMERIA HOSPITALIZACION											
2026-06-30	06:00	72	19	--	--	--	102,00	--	112 / 73	86	Miembro Superior Derecho(NINV)	36.30	--	--	--	98.00	--	--	--
USUARIO	LUDWIG STEBAN MENDEZ LAZARO						**ESPECIALIDAD**	CIRCULANTE											
2026-06-29	19:00	66	19	--	--	--	--	--	135 / 72	93	Miembro Superior Derecho(NINV)	36.20	--	--	--	98.00	--	--	--
USUARIO	NAZLY JOHANA MESA RIANO						**ESPECIALIDAD**	ENFERMERIA GENERAL CE											
2026-06-29	13:16	84	18	--	--	--	--	--	105 / 72	83	Miembro Superior Derecho(NINV)	36.20	--	--	--	99.00	--	--	--
USUARIO	DINA LIZETH ZEAS SEGUA						**ESPECIALIDAD**	ENFERMERIA HOSPITALIZACION											
2026-06-29	13:13	76	18	--	--	--	--	--	99 / 56	70	Miembro Superior Derecho(NINV)	36.20	--	--	--	99.00	--	--	--
USUARIO	DINA LIZETH ZEAS SEGUA						**ESPECIALIDAD**	ENFERMERIA HOSPITALIZACION											
2026-06-29	11:42	93	18	--	--	--	--	--	103 / 69	80	Miembro Superior Derecho(NINV)	36.10	--	--	--	99.00	--	--	--
USUARIO	MARISOL ARENAS BAUTISTA						**ESPECIALIDAD**	ENFERMERIA HOSPITALIZACION											
2026-06-29	07:25	78	18	--	--	--	102,00	--	117 / 81	93	Miembro Superior Derecho(NINV)	36.00	--	--	--	97.00	--	--	--

USUARIO	MARISOL ARENAS BAUTISTA						**ESPECIALIDAD**	ENFERMERIA HOSPITALIZACION												
2026-06-29	05:47	80	20	--	--	--	102,00	--	96 / 68	77	Miembro Superior Derecho(NINV)	36.20	--	--	--	97.00	--	--	--
USUARIO	LEIDY JOHANA LAVERDE VELASQUEZ						**ESPECIALIDAD**	ENFERMERIA HOSPITALIZACION												
2026-06-28	20:36	97	20	--	--	--	102,00	--	121 / 73	89	Miembro Superior Derecho(NINV)	36.20	--	--	--	96.00	--	--	--
USUARIO	CINDY JHOANA DIAZ ARBOLEDA						**ESPECIALIDAD**	ENFERMERIA HOSPITALIZACION												
2026-06-28	18:16	82	20	--	--	--	--	--	111 / 64	79	Miembro Superior Izquierdo(NINV)	36.00	--	--	--	97.00	--	--	--
USUARIO	MONICA MARIA GOMEZ MARIN						**ESPECIALIDAD**	ENFERMERIA HOSPITALIZACION												
2026-06-28	13:00	89	20	--	--	--	102,00	--	118 / 69	85	Miembro Superior Derecho(NINV)	36.60	--	--	--	95.00	--	--	--
USUARIO	OSCAR ORLANDO GARCIA FLOREZ						**ESPECIALIDAD**	ENFERMERIA HOSPITALIZACION												
2026-06-28	07:00	87	22	--	--	--	--	--	121 / 76	91	Miembro Superior Derecho(NINV)	36.00	--	--	--	97.00	--	--	--
USUARIO	ANGELA DAYANNE HUERTAS VARGAS						**ESPECIALIDAD**	ENFERMERIA HOSPITALIZACION												
2026-06-28	06:50	110	18	--	--	--	102,00	--	109 / 70	83	Miembro Superior Izquierdo(NINV)	36.10	--	--	2	95.00	--	--	--
USUARIO	HERRERA ARIAS LILLY LIZETH						**ESPECIALIDAD**	CIRCULANTE												
2026-06-27	19:33	77	18	--	--	--	102,00	--	116 / 88	97	Miembro Superior Izquierdo(NINV)	36.30	--	--	3	99.00	--	--	--
USUARIO	HERRERA ARIAS LILLY LIZETH						**ESPECIALIDAD**	CIRCULANTE												
2026-06-27	17:33	89	19	--	--	--	--	--	117 / 71	86	Miembro Superior Derecho(NINV)	36.00	--	--	--	97.00	--	--	--
USUARIO	CARLOS AUGUSTO FORERO GOMEZ						**ESPECIALIDAD**	ENFERMERIA HOSPITALIZACION												
2026-06-27	12:27	90	20	--	--	--	--	--	129 / 64	85	Miembro Superior Derecho(NINV)	36.20	--	--	--	98.00	--	--	--
USUARIO	DEINER FABIAN MENDEZ ARANA						**ESPECIALIDAD**	ENFERMERIA HOSPITALIZACION												
2026-06-27	06:00	88	19	--	--	--	--	--	100 / 62	74	Miembro Superior Derecho(NINV)	36.20	--	--	--	98.00	--	--	--
USUARIO	LEIDY GILLANDY JOYA BOLIVAR						**ESPECIALIDAD**	ENFERMERIA HOSPITALIZACION												
2026-06-26	19:00	109	19	--	--	--	--	--	122 / 70	87	Miembro Superior Derecho(NINV)	36.10	--	--	--	96.00	--	--	--
USUARIO	LEIDY GILLANDY JOYA BOLIVAR						**ESPECIALIDAD**	ENFERMERIA HOSPITALIZACION												
2026-06-26	18:22	75	19	--	--	--	102,00	--	121 / 75	90	Miembro Superior Derecho(NINV)	36.00	--	--	1	99.00	--	--	--
USUARIO	MIRYAM ANDREA NINO GONZALEZ						**ESPECIALIDAD**	ENFERMERIA HOSPITALIZACION												
2026-06-26	13:00	99	20	--	--	--	102,00	--	95 / 59	71	Miembro Superior Derecho(NINV)	36.00	--	--	1	97.00	--	--	--
USUARIO	MIRYAM ANDREA NINO GONZALEZ						**ESPECIALIDAD**	ENFERMERIA HOSPITALIZACION												
2026-06-26	11:00	62	18	--	--	--	--	--	98 / 60	72	Miembro Superior Derecho(NINV)	36.00	--	--	--	96.00	--	--	--
USUARIO	LAURA CAMILA GONZALEZ HERNANDEZ						**ESPECIALIDAD**	ENFERMERIA HOSPITALIZACION												
2026-06-26	06:12	99	20	--	--	--	102,00	--	109 / 74	85	Miembro Superior Derecho(NINV)	36.10	--	--	--	96.00	--	--	--
USUARIO	LINEY NAHOME GUAYARA GARZON						**ESPECIALIDAD**	ENFERMERIA GENERAL CE												
2026-06-25	20:48	100	20	--	--	--	102,00	--	115 / 74	87	Miembro Superior Izquierdo(NINV)	36.40	--	--	--	96.00	--	--	--
USUARIO	LINEY NAHOME GUAYARA GARZON						**ESPECIALIDAD**	ENFERMERIA GENERAL CE												
2026-06-25	18:56	77	18	--	--	--	102,00	--	112 / 88	96	Miembro Superior Izquierdo(NINV)	36.30	--	--	3	99.00	--	--	--
USUARIO	HERRERA ARIAS LILLY LIZETH						**ESPECIALIDAD**	CIRCULANTE												
2026-06-25	13:58	118	20	--	--	180,00	102,00	31,48	129 / 79	95	Miembro Superior Izquierdo(NINV)	36.20	--	--	8	98.00	--	--	--
USUARIO	EGMAR ENRIQUE ROJAS PALENCIA						**ESPECIALIDAD**	MEDICINA GENERAL												

FECHA	LISTADO DE NOTAS DE ENFERMERIA
	09:59 LUDWIG.MENDEZ - LUDWIG STEBAN MENDEZ LAZARO **NOTA EGRESO DE PACIENTE** **Subjetivo** Egresa usuario de sexo masculino de 32 años, 2 meses y 11 dias de edad, del servicio de HOSPITALIZACION 1P A, en silla de Ruedas con diagnóstico de egreso: FRACTURA DE LA DIAFISIS DE LA TIBIA, de la cama A107-B, paciente refiere estar bien. **Objetivo** Usuario es revalorado por medico general, quien considera dar egreso, sale en buenas condiciones generales, orientado en su estado de conciencia. En compañía de familiar **Actividades:**

- Recomendaciones sobre los signos y síntomas de alarma
- Brindar educación sobre cuidados en el hogar
- Entrega de epicrisis ordenes ambulatorias e incapacidad
- Pendiente Cerrar Historia clínica



Profesional: LUDWIG STEBAN MENDEZ LAZARO
CC - 1001275173 T.P -
Especialidad: CIRCULANTE

07:00 LUDWIG.MENDEZ - LUDWIG STEBAN MENDEZ LAZARO

NOTA INICIO DE TURNO

Subjetivo

Recibo usuario de sexo masculino de 32 años, 2 meses y 11 dias de edad, en el servicio de HOSPITALIZACION 1P A en cama A107-B con barandas arriba, Con diagnostico principal: FRACTURA DE LA DIAFISIS DE LA TIBIA, paciente refiere Estar tranquilo, con algo de dolor.

Objetivo

Usuario en regulares condiciones generales, hemodinámicamente: estable afebril orientado en su estado de conciencia, con signos vitales: Tensión Arterial: **130/87 mmHg**, Frecuencia cardiaca: **105 latidos por minuto,** frecuencia respiratoria: **21 respiraciones por minuto,** saturación de oxigeno: **93 %,** temperatura: **36.6 °C,** glicemia capilar: no tomada sin oxigeno A la Valoración Cefalocaudal se encuentra: Cabeza: normocefálo, sin presencia de heridas ,Ojos: con pupilas isocoricas reactivas boca: sin protesis dentales, sin sonda. Cuello: sin presencia de masas, adenopatías ni ingurgitación yugular, Torax: Simétrico Expandible sin heridas ruidos cardiacos ritmicos sin sobreagregados, abdomen: blando, globoso, depresible no doloroso a la palpación presencia de ruidos intestinales, genitourinario: normo funcionales, íntegros, eliminacion espontanea . Extremidades superiores: Simétricas sin edema , extremidades inferiores: Simétricas, con ferula de yeso + elasticos en MII. sin edema sin linea arterial con catéter venoso periferico calibre 18G marca ., con fecha de inserción 2026-06-29 en la vena VENA CEFALICA DEL ANTEBRAZO DERECHA conectado a rotulado según protocolo institucional, para ADMINISTRACION DE LIQUIDOS Y MEDICAMENTOS insertado por DINA LIZETH ZEAS SEGUA, via permeable, sin signos de flebitis. Con escala Glasgow 15/15 sin déficit neurológico adecuado tono muscular y fuerza con escala de valoración de riesgo de caidas **Downton 3** puntos **riesgo Alto** riesgo de presentar caida, manilla de color blanca y azul con escala de valoración de riesgo de Lesiones por presión (LPP) **Braden de 18** puntos **Sin Riesgo** de presentar LPP, Con Manilla de identificación del servicio según protocolo institucional.

Actividades:

- Vigilar estado neurológico
- Se deja cabecera a 30 grados para favorecer la respiración y evitar la broncoaspiración
- Se brinda educación a la familia y/o usuario sobre normas básicas del servicio: horarios, tiempo y número de visitantes
- Se educa paciente y/o familiar la importancia de mantener las barandas de la cama arriba y ubicación del timbre de llamado de enfermería
- Se explica sobre los derechos y deberes del usuario
- Administrar tratamiento médico ordenado
- Valorar signos vitales y avisar cambios
- Vigilar sitio de inserción vena periférica o central
- Atender al llamado
- Avisar cambios

2026-07-02



Profesional: LUDWIG STEBAN MENDEZ LAZARO
CC - 1001275173 T.P -
Especialidad: CIRCULANTE

06:59 CLAUDIA.RODRIGUEZ - CLAUDIA DEL PILAR RODRIGUEZ HERNANDEZ

NOTA ENTREGA DE TURNO

Subjetivo

Entrego usuario de sexo masculino de 32 años, 2 meses y 11 dias de edad, en el servicio de HOSPITALIZACION 1P A en cama A107-B con barandas arriba, Con diagnostico principal: FRACTURA DE LA DIAFISIS DE LA TIBIA, paciente refiere estar mejor

Objetivo

Usuario en buenas condiciones generales, hemodinámicamente: estable afebril orientado en su estado de conciencia, con signos vitales: Tensión Arterial: **130/87 mmHg**, Frecuencia cardiaca: **105 latidos por minuto,** frecuencia respiratoria: **21 respiraciones por minuto,** saturación de oxigeno: **93 %,** temperatura: **36.6 °C,** glicemia capilar: no tomada sin oxigeno A la Valoración Cefalocaudal se encuentra: Cabeza: normocefálo, sin presencia de heridas ,Ojos: con pupilas isocoricas reactivas boca: sin protesis dentales, sin sonda. Cuello: sin presencia de masas, adenopatías ni ingurgitación yugular, Torax: Simétrico Expandible sin heridas ruidos cardiacos ritmicos sin sobreagregados, abdomen: blando, depresible no doloroso a la palpación presencia de ruidos intestinales, genitourinario: normo funcionales, íntegros, eliminacion espontanea . Extremidades superiores: Simétricas sin edema , extremidades inferiores: CON HERIDA QX EN TIBIA CUBIERTA CON GASAS ESTERILES Y FIXOMULL CON VENDAJE ELASTICO DE MIENBRO INFERIOR IZQUIERDO con edema grado l sin linea arterial con catéter venoso periferico calibre 18G marca ., con fecha de inserción 2026-06-29 en la vena VENA CEFALICA DEL ANTEBRAZO DERECHA conectado a rotulado según protocolo institucional, para ADMINISTRACION DE LIQUIDOS Y MEDICAMENTOS insertado por DINA LIZETH ZEAS SEGUA,, con líquidos endovenosos + admnistracion de medicamentos Con escala Glasgow 15/15, sin déficit neurológico adecuado tono muscular y fuerza con escala de valoración de riesgo de caidas **Downton 3** puntos **riesgo Alto** riesgo de presentar caida, manilla de color azul + blanca + roja con escala de valoración de riesgo de Lesiones por presión (LPP) **Braden de 18** puntos **Sin Riesgo** de presentar LPP, Con Manilla de identificación del servicio según protocolo institucional.

Actividades:

- monitoreo hemodinámico
- Vigilar estado neurológico
- Se brinda educación a la familia y/o usuario sobre normas básicas del servicio: horarios, tiempo y número de visitantes
- Se educa paciente y/o familiar la importancia de mantener las barandas de la cama arriba y ubicación del timbre de llamado de enfermería
- Se explica sobre los derechos y deberes del usuario
- Administrar tratamiento médico ordenado

- Valorar signos vitales y avisar cambios
- Valorar reporte de laboratorios
- Vigilar sitio de inserción vena periférica o central
- Atender al llamado
- Avisar cambios
- Pendiente: Manejo Medico



_____
Profesional: CLAUDIA DEL PILAR RODRIGUEZ HERNANDEZ
CC - 1118531428 T.P -
Especialidad: ENFERMERIA GENERAL CE

00:00 CLAUDIA.RODRIGUEZ - CLAUDIA DEL PILAR RODRIGUEZ HERNANDEZ

NOTA DE ENFERMERIA ADICIONAL

SE REALIZA RONDA DE ENFERMERIA PACIENTE ESTANLE SIN CAMBIOS APARENTES



_____
Profesional: CLAUDIA DEL PILAR RODRIGUEZ HERNANDEZ
CC - 1118531428 T.P -
Especialidad: ENFERMERIA GENERAL CE

19:00 CLAUDIA.RODRIGUEZ - CLAUDIA DEL PILAR RODRIGUEZ HERNANDEZ

NOTA INICIO DE TURNO

Subjetivo

Recibo usuario de sexo masculino de 32 años, 2 meses y 11 dias de edad, en el servicio de HOSPITALIZACION 1P A en cama A107-B con barandas arriba, Con diagnostico principal: FRACTURA DE LA DIAFISIS DE LA TIBIA, paciente refiere ESTAR UN POC MEJOR PERO CON DOLOR

Objetivo

Usuario en buenas condiciones generales, hemodinámicamente: estable afebril orientado en su estado de conciencia, con signos vitales: Tensión Arterial: **140/93 mmHg**, Frecuencia cardiaca: **97 latidos por minuto,** frecuencia respiratoria: **18 respiraciones por minuto,** saturación de oxigeno: **94 %,** temperatura: **36.5 °C,** glicemia capilar: no tomada sin oxigeno A la Valoración Cefalocaudal se encuentra: Cabeza: normocefálo, sin presencia de heridas ,Ojos: con pupilas isocoricas reactivas boca: sin protesis dentales, sin sonda. Cuello: sin presencia de masas, adenopatías ni ingurgitación yugular, Torax: Simétrico Expandible sin heridas ruidos cardiacos ritmicos sin sobreagregados, abdomen: blando, depresible no doloroso a la palpación presencia de ruidos intestinales, genitourinario: normo funcionales, íntegros, eliminacion espontanea . Extremidades superiores: Simétricas sin edema , extremidades inferiores: CON HERIDA QX EN TIBIAS EN CARA LATERAL IZQUIERDA CON VENDAJE ELASTICO DE MIENBRO INFERIOR IZQUIERDA con edema grado ll sin linea arterial con catéter venoso periferico calibre 18G marca ., con fecha de inserción 2026-06-29 en la vena VENA CEFALICA DEL ANTEBRAZO DERECHA conectado a rotulado según protocolo institucional, para ADMINISTRACION DE LIQUIDOS Y MEDICAMENTOS insertado por DINA LIZETH ZEAS SEGUA, con líquidos endovenosos + admnistracion de medicamentos Con escala Glasgow 15/15 sin déficit neurológico adecuado tono muscular y fuerza con escala de valoración de riesgo de caidas **Downton 3** puntos **riesgo Alto** riesgo de presentar caida, manilla de color azul + blanca + ROJA con escala de valoración de riesgo de Lesiones por presión (LPP) **Braden de 18** puntos **Sin Riesgo** de presentar LPP, Con Manilla de identificación del servicio según protocolo institucional.

Actividades:

- monitoreo hemodinámico
- Vigilar estado neurológico
- Se brinda educación a la familia y/o usuario sobre normas básicas del servicio: horarios, tiempo y número de visitantes
- Se educa paciente y/o familiar la importancia de mantener las barandas de la cama arriba y ubicación del timbre de llamado de enfermería
- Se explica sobre los derechos y deberes del usuario
- Administrar tratamiento médico ordenado
- Valorar signos vitales y avisar cambios
- Valorar reporte de laboratorios
- Vigilar sitio de inserción vena periférica o central
- Atender al llamado
- Avisar cambios
- Pendiente: Manejo Medico



_____
Profesional: CLAUDIA DEL PILAR RODRIGUEZ HERNANDEZ
CC - 1118531428 T.P -
Especialidad: ENFERMERIA GENERAL CE

18:50 LUDWIG.MENDEZ - LUDWIG STEBAN MENDEZ LAZARO

NOTA ENTREGA DE TURNO

Subjetivo

Entrego usuario de sexo masculino de 32 años, 2 meses y 10 dias de edad, en el servicio de HOSPITALIZACION 1P A en cama A107-B con barandas arriba, Con diagnostico principal: FRACTURA DE LA DIAFISIS DE LA TIBIA, paciente refiere ESTAR BIEN

Objetivo

Usuario en buenas condiciones generales, hemodinámicamente: estable afebril orientado en su estado de conciencia, con signos vitales: Tensión Arterial: **120/82 mmHg**, Frecuencia cardiaca: **95 latidos por minuto,** frecuencia respiratoria: **18 respiraciones por minuto,** saturación de oxigeno: **96 %,** temperatura: **36.1 °C,** glicemia capilar: no tomada sin oxigeno A la Valoración Cefalocaudal se encuentra: Cabeza: normocefálo, sin presencia de heridas ,Ojos: con pupilas isocoricas reactivas boca: sin protesis dentales, sin sonda. Cuello: sin presencia de masas, adenopatías ni ingurgitación yugular, Torax: Simétrico Expandible sin heridas ruidos cardiacos ritmicos sin sobreagregados, abdomen: blando, globoso, depresible no doloroso a la palpación presencia de ruidos intestinales, genitourinario: normo funcionales, íntegros, eliminacion espontanea . Extremidades superiores: Simétricas sin edema , extremidades inferiores: MIEMBRO INFERIOR IZQUIERDO CON VENDAJE ELASTICO sin edema sin linea arterial con catéter venoso periferico calibre 18G marca ., con fecha de inserción 2026-06-29 en la vena VENA CEFALICA DEL ANTEBRAZO DERECHA conectado a rotulado según protocolo institucional, para ADMINISTRACION DE LIQUIDOS Y MEDICAMENTOS insertado por DINA LIZETH ZEAS SEGUA,, CATETER Con escala Glasgow 15/15, sin déficit neurológico adecuado tono muscular y fuerza con escala de valoración de riesgo de caidas **Downton 2** puntos **riesgo Bajo** riesgo de presentar caida, manilla de color BLANCA Y AZUL

con escala de valoración de riesgo de Lesiones por presión (LPP) **Braden de 18** puntos **Sin Riesgo** de presentar LPP, Con Manilla de identificación del servicio según protocolo institucional.

Actividades:

- Se brinda educación a la familia y/o usuario sobre normas básicas del servicio: horarios, tiempo y número de visitantes
- Se educa paciente y/o familiar la importancia de mantener las barandas de la cama arriba y ubicación del timbre de llamado de enfermería
- Se explica sobre los derechos y deberes del usuario
- Administrar tratamiento médico ordenado
- Valorar signos vitales y avisar cambios
- Vigilar sitio de inserción vena periférica o central
- Atender al llamado
- Avisar cambios



_____
Profesional: LUDWIG STEBAN MENDEZ LAZARO
CC - 1001275173 T.P -
Especialidad: CIRCULANTE

17:04 LUDWIG.MENDEZ - LUDWIG STEBAN MENDEZ LAZARO

NOTA DE INGRESO PACIENTE

Subjetivo

Ingresa Usuario de sexo masculino de 32 años, 2 meses y 10 dias de edad, a la unidad de HOSPITALIZACION 1P A procedente de SALAS DE CX, en cama con barandas arriba, Con diagnostico principal: FRACTURA DE LA DIAFISIS DE LA TIBIA, Se ubica en cama A107-B con barandas arriba, ingresa a este servicio por continuar tratamiento médico paciente refiere ESTAR BIEN

Objetivo

Usuario en buenas condiciones generales, hemodinámicamente: estable afebril orientado en su estado de conciencia, con signos vitales: Tensión Arterial: **106/70 mmHg**, Frecuencia cardiaca: **72 latidos por minuto,** frecuencia respiratoria: **19 respiraciones por minuto,** saturación de oxigeno: **97 %,** temperatura: **36.0 °C,** glicemia capilar: no tomada sin oxígeno A la Valoración Cefalocaudal se encuentra: Cabeza: normocefálo, sin presencia de heridas ,Ojos: con pupilas isocoricas reactivas boca: sin protesis dentales, sin sonda. Cuello: sin presencia de masas, adenopatías ni ingurgitación yugular, Torax: Simétrico Expandible sin heridas ruidos cardiacos ritmicos sin sobreagregados, abdomen: blando, globoso, depresible no doloroso a la palpación presencia de ruidos intestinales, genitourinario: normo funcionales, íntegros, eliminacion espontanea . Extremidades superiores: Simétricas sin edema , extremidades inferiores: Simétricas sin edema sin linea arterial con catéter venoso periferico calibre 18G marca ., con fecha de inserción 2026-06-29 en la vena VENA CEFALICA DEL ANTEBRAZO DERECHA conectado a rotulado según protocolo institucional, para ADMINISTRACION DE LIQUIDOS Y MEDICAMENTOS insertado por DINA LIZETH ZEAS SEGUA, CATETER Con escala Glasgow 15/15 sin déficit neurológico adecuado tono muscular y fuerza con escala de valoración de riesgo de caidas **Downton 2** puntos **riesgo Bajo** riesgo de presentar caida, manilla de color BLANCA Y AZUL con escala de valoración de riesgo de Lesiones por presión (LPP) **Braden de 18** puntos **Sin Riesgo** de presentar LPP, Con Manilla de identificación del servicio según protocolo institucional.

Actividades:

- instalar en la unidad
- se brinda educación a la familia y/o usuario sobre normas básicas del servicio: horarios, tiempo y número de visitantes
- se educa paciente y/o familiar la importancia de mantener las barandas de la cama arriba y ubicación del timbre de llamado de enfermería
- se explica sobre los derechos y deberes del usuario.
- administrar tratamiento médico ordenado
- valorar reporte de laboratorios



_____
Profesional: LUDWIG STEBAN MENDEZ LAZARO
CC - 1001275173 T.P -
Especialidad: CIRCULANTE

14:10 ANGILLE.JIMENEZ - ANGILLE TATIANA JIMENEZ JAIMES

NOTA DE ENFERMERIA DE INGRESO A RECUPERACION

Subjetivo

Ingresa usuario de sexo masculino de 32 años, 2 meses, 10 dias de edad, al servicio de recuperación cirugía, en camilla con barandas arriba, en compañía de: jefe de enfermería, en Post Operatorio de: POP OSTEOSINTESIS DE TIBIA IZQUIERDA, se ubica en cama A107-B bajo efectos de anestesia.

Objetivo

Usuario bajo los efectos de la anestesia, en buenas condiciones generales, hemodinámicamente: estable frebil orientado en su estado de conciencia, se monitorizan signos vitales obteniendo: Tensión Arterial: **106/70 mmHg**, Frecuencia cardiaca: **72 latidos por minuto,** frecuencia respiratoria: **19 respiraciones por minuto,** saturación de oxigeno: **97 %,** temperatura: **36.0 °C,** con oxígeno por canula conectado a toma de pared de gases medicinales con flujo de oxigeno: 1 litros por minuto. A la Valoración Cefalocaudal se encuentra: Cabeza: normocefálo, sin presencia de heridas Ojos: con pupilas isocoricas reactivas boca: con prótesis dentales, sin sonda. Cuello: sin presencia de masas, adenopatías ni ingurgitación yugular, Tórax Simétrico Expandible sin heridas ruidos cardiacos ritmicos con sobreagregados, abdomen: doloroso a la palpación presencia de ruidos intestinales, genitourinario: normo funcionales, íntegros, eliminación espontanea . Extremidades superiores: Simétricassin edema , extremidades inferiores: Simétricassin edema sin linea arterial con catéter venoso periferico calibre 18G marca ., con fecha de inserción 2026-06-29 en la vena VENA CEFALICA DEL ANTEBRAZO DERECHA conectado a CONECTOR CLAVE rotulado según protocolo institucional, para ADMINISTRACION DE LIQUIDOS Y MEDICAMENTOS insertado por DINA LIZETH ZEAS SEGUA,, Con Escala Glasgow: 15/15 sin déficit neurológico adecuado tono muscular y fuerza, con escala de valoración de riesgo de caidas **Downton 2** puntos **Bajo** riesgo de presentar caida, manilla de color azul con escala de valoración de riesgo de Lesiones por presión (LPP) **Braden de 18** puntos **Sin Riesgo** de presentar LPP, Con Manilla de identificación del servicio según protocolo institucional. queda con:Con herida quirúrgica cubierta con: …. Y administración de tratamiento médico, con Líquidos endovenosos: pasando SSN 0.9%. y con Historia Clinica completa, completa con hoja de gasto, record de anestesia, recuento de compresas y consentimientos firmados

Actividades:

- Valorar signos vitales y avisar cambios
- monitoreo hemodinámico
- Vigilar Recuperación de la anestesia
- Revisar nuevas órdenes medicas
- Pendiente:NUEVA VALORACION



2026-07-01

_____
Profesional: ANGILLE TATIANA JIMENEZ JAIMES
CC - 1007368613 T.P -
Especialidad: ENFERMERIA GENERAL CE

13:25 LIZETH.NARANJO - LIZETH PAOLA NARANJO RIVERO

NOTA DE ENFERMERIA DE PROCEDIMIENTO

Subjetivo

Usuario de sexo masculino de 32 años, 2 meses, 10 dias de edad, en: mesa quirúrgica de quirófano en salas de cirugía, con indicación de: OSTEOSINTESIS DE TIBIA Y/O PERONÉ por el doctor: JEAN CARLOS NUÑEZ y médico ayudante doctor: MICHEL CASTELLANOS.

Objetivo

Con materiales listos para el procedimiento, El Dr con previo lavado de manos procede a realizar con técnica estéril la respectiva asepsia y antisepsia del área quirúrgica donde se realizará OSTEOSINTESIS DE TIBIA Y/O PERONÉ, limpiando del centro a la periferia con gasa estéril y jabón y solución quirucidal para posteriormente instrumentador: JULIANA HERRERA vestido con traje estéril coloca campos estériles sobre el usuario y: conecta placa, lápiz alectro, caucho de succion etc Médicos se visten con traje estéril, se monitorizan signos vitales obteniendo: Tensión Arterial: **115/95 mmHg**, Frecuencia cardiaca: **90 latidos por minuto,** frecuencia respiratoria: **20 respiraciones por minuto,** saturación de oxigeno: **98 %,** temperatura: **36.0 °C,** con oxígeno por canula conectado a toma de pared de gases medicinales con flujo de oxigeno: 1DR JEAN NUÑEZ ORTOPEDISTA, REALIZA INCISION POR PLANOS,BUSCA Y REDUCE FRACTURA CON AYUDA DE INTENSIFICADOR DE IMAGENES COLOCANDO MATERIAL DE OSTEOSINTESIS,PLACA Y TORNILOOS,VERIFICA FUNCIONALIDAD,VERIFICA HEMOSTASIA, SUTURA HERIDA QX . Termina procedimiento quirúrgico sin complicaciones, queda medico ayudante suturando piel, él cual deja herida quirúrgica suturada y cubierta con vendajes posteriormente Anestesiólogo inicia recuperación de anestesia.

Actividades:

- Valorar signos vitales y avisar cambios
- monitoreo hemodinámico



_____
Profesional: LIZETH PAOLA NARANJO RIVERO
CC - 1124035489 T.P -
Especialidad: CIRCULANTE

12:22 LIZETH.NARANJO - LIZETH PAOLA NARANJO RIVERO

NOTA DE ENFERMERIA DE ANESTESIA RAQUIDEA

Subjetivo

Ingresa usuario de sexo masculino de 32 años, 2 meses, 10 dias de edad, al servicio de procedente de:HOSPITALIZACION, silla de ruedas, Con diagnostico principal: FRACTURA DE LA DIAFISIS DE LA TIBIA, se ubica en: mesa quirúrgica, ingresa a este servicio para: OSTEOSINTESIS DE TIBIO O PERONE MII, es valorado por el doctor: JHON CONTRERAS anestesiólogo, quien explica el tipo de anestesia que se va a administrar paciente refiere comprender y aceptar el procedimiento.

Objetivo

Usuario en buenas condiciones generales, hemodinámicamente: estable afebril orientado en su estado de conciencia, se ubica para el procedimiento, se preparan materiales y con previo lavado de manos se procede a asistir anestesiólogo en la inducción de anestesia raquídea con administración de: Bupivacaína Pesada, con aguja spinocam No 27. y se da posición al paciente quedando con signos vitales: Tensión Arterial: **115/95 mmHg**, Frecuencia cardiaca: **90 latidos por minuto,** frecuencia respiratoria: **20 respiraciones por minuto,** saturación de oxigeno: **98 %,** temperatura: **36.0 °C.**

Actividades:

- monitoreo hemodinámico
- Vigilar estado neurológico
- Valorar signos vitales y avisar cambios



_____
Profesional: LIZETH PAOLA NARANJO RIVERO
CC - 1124035489 T.P -
Especialidad: CIRCULANTE

12:02 DEISY.SUPANTEVE - DEISY YOLIMAR SUPANTEVE APARICIO

NOTA DE ENFERMERIA ADICIONAL

INGRESA PACIENTE A PREPARACION DE CX TRIADO EN SILLA DE RUEDAS POR CAMILLERO DE TURNO ,SE RECIBE PACIENTE ,SE ALISTA PARA PROCEDIMIENTO QX DE OSTEOSINTESIS DE TIUBIA IZQUIERDA ,SE TOMAN SIGNOS VITALES ,SE REALIZA LISTA DE VERIFICACION DE INGRESO A CX ,LEV PERMEABLES EN MSI CON CATETER N.18 SE ADMINISTRA PRO0FILAXIS POR ORDEN MEDICA CEFAZOLINA 2GR IV AHORA ,PENDIENTE PASAR A PROCEDIMIENTO QX,



_____
Profesional: DEISY YOLIMAR SUPANTEVE APARICIO
CC - 33481751 T.P -
Especialidad: CIRCULANTE

07:00 SANDRA.SANCHEZ - SANDRA PATRICIA SANCHEZ CASTANO

NOTA INICIO DE TURNO

Subjetivo

Recibo usuario de sexo masculino de 32 años, 2 meses y 10 dias de edad, en el servicio de HOSPITALIZACION 1P A en cama A107-B con barandas arriba, Con diagnostico principal: FRACTURA DE LA DIAFISIS DE LA TIBIA, paciente refiere me siento mejor

Objetivo

Usuario en buenas condiciones generales, hemodinámicamente: estable afebril orientado en su estado de conciencia, con signos vitales: Tensión Arterial: **114/67 mmHg**, Frecuencia cardiaca: **77 latidos por minuto,** frecuencia respiratoria: **77 respiraciones por minuto,** saturación de oxigeno: **97 %,** temperatura: **36.2 °C,** glicemia capilar: no tomada sin oxigeno A la Valoración Cefalocaudal se encuentra: Cabeza: normocefálo, sin presencia de heridas ,Ojos: con pupilas isocoricas reactivas boca: sin protesis dentales, sin sonda. Cuello: sin presencia de masas, adenopatías ni ingurgitación yugular, Torax: Simétrico Expandible sin heridas ruidos cardiacos ritmicos sin sobreagregados, abdomen: blando, no doloroso a la palpación presencia de ruidos intestinales, genitourinario: normo funcionales, íntegros, eliminacion espontanea . Extremidades superiores: Simétricas sin edema , extremidades inferiores: Simétricas con ferula mas vendaje elastico miizquierdo sin edema sin linea arterial con catéter venoso periferico calibre 18G marca ., con fecha de inserción 2026-06-29 en la vena VENA CEFALICA DEL ANTEBRAZO DERECHA conectado a rotulado según protocolo institucional, para ADMINISTRACION DE LIQUIDOS Y MEDICAMENTOS insertado por DINA LIZETH ZEAS SEGUA, con líquidos endovenosos: pasando SSN 0.9% a 60 cc hora Con escala Glasgow 15/15 sin déficit neurológico adecuado tono muscular y fuerza con escala de valoración de riesgo de caidas **Downton 2** puntos **riesgo Bajo** riesgo de presentar caida, manilla de color azul-blanca con escala de valoración de riesgo de Lesiones por presión (LPP) **Braden de 23** puntos **Sin Riesgo** de presentar LPP, Con Manilla de identificación del servicio según protocolo institucional.

Actividades:

- monitoreo hemodinámico
- Vigilar estado neurológico
- Se deja cabecera a 30 grados para favorecer la respiración y evitar la broncoaspiración
- Se brinda educación a la familia y/o usuario sobre normas básicas del servicio: horarios, tiempo y número de visitantes
- Se educa paciente y/o familiar la importancia de mantener las barandas de la cama arriba y ubicación del timbre de llamado de enfermería
- Se explica sobre los derechos y deberes del usuario
- Administrar tratamiento médico ordenado
- Valorar signos vitales y avisar cambios
- Valorar reporte de laboratorios
- Vigilar sitio de inserción vena periférica o central
- Atender al llamado
- Avisar cambios
- Pendiente: pasar a salas de cx al llamado



_____
Profesional: SANDRA PATRICIA SANCHEZ CASTANO
CC - 40343048 T.P -
Especialidad: ENFERMERIA HOSPITALIZACION

06:59 CLAUDIA.RODRIGUEZ - CLAUDIA DEL PILAR RODRIGUEZ HERNANDEZ

NOTA ENTREGA DE TURNO

Subjetivo

Entrego usuario de sexo masculino de 32 años, 2 meses y 10 dias de edad, en el servicio de HOSPITALIZACION 1P A en cama A107-B con barandas arriba, Con diagnostico principal: FRACTURA DE LA DIAFISIS DE LA TIBIA, paciente refiere estar un poco mejor

Objetivo

Usuario en buenas condiciones generales, hemodinámicamente: estable febril orientado en su estado de conciencia, con signos vitales: Tensión Arterial: **116/77 mmHg**, Frecuencia cardiaca: **87 latidos por minuto,** frecuencia respiratoria: **18 respiraciones por minuto,** saturación de oxigeno: **97 %,** temperatura: **36.6 °C,** glicemia capilar: no tomada sin oxigeno A la Valoración Cefalocaudal se encuentra: Cabeza: normocefálo, sin presencia de heridas ,Ojos: con pupilas isocoricas reactivas boca: sin protesis dentales, sin sonda. Cuello: sin presencia de masas, adenopatías ni ingurgitación yugular, Torax: Simétrico Expandible sin heridas ruidos cardiacos ritmicos sin sobreagregados, abdomen: blando, depresible no doloroso a la palpación presencia de ruidos intestinales, genitourinario: normo funcionales, íntegros, eliminacion espontanea . Extremidades superiores: Simétricas sin edema , extremidades inferiores: ferula de yeso cubierta con vendaje de algodon cubierta con vendaje elastico en mienbro inferior izquierdas con edema grado ll sin linea arterial con catéter venoso periferico calibre 18G marca ., con fecha de inserción 2026-06-29 en la vena VENA CEFALICA DEL ANTEBRAZO DERECHA conectado a rotulado según protocolo institucional, para ADMINISTRACION DE LIQUIDOS Y MEDICAMENTOS insertado por DINA LIZETH ZEAS SEGUA,, con líquidos endovenosos: pasando SSN 0.9%. Con escala Glasgow 15/15, sin déficit neurológico adecuado tono muscular y fuerza con escala de valoración de riesgo de caidas **Downton 2** puntos **riesgo Bajo** riesgo de presentar caida, manilla de color azul + blanca con escala de valoración de riesgo de Lesiones por presión (LPP) **Braden de 23** puntos **Sin Riesgo** de presentar LPP, Con Manilla de identificación del servicio según protocolo institucional.

Actividades:

- monitoreo hemodinámico
- Vigilar estado neurológico
- Se brinda educación a la familia y/o usuario sobre normas básicas del servicio: horarios, tiempo y número de visitantes
- Se educa paciente y/o familiar la importancia de mantener las barandas de la cama arriba y ubicación del timbre de llamado de enfermería
- Se explica sobre los derechos y deberes del usuario
- Administrar tratamiento médico ordenado
- Valorar signos vitales y avisar cambios
- Valorar reporte de laboratorios
- Vigilar sitio de inserción vena periférica o central
- Atender al llamado
- Avisar cambios
- Pendiente: Manejo Medico



_____
Profesional: CLAUDIA DEL PILAR RODRIGUEZ HERNANDEZ
CC - 1118531428 T.P -
Especialidad: ENFERMERIA GENERAL CE

19:00 CLAUDIA.RODRIGUEZ - CLAUDIA DEL PILAR RODRIGUEZ HERNANDEZ

NOTA INICIO DE TURNO

Subjetivo

Recibo usuario de sexo masculino de 32 años, 2 meses y 9 dias de edad, en el servicio de HOSPITALIZACION 1P A en cama A107-B con barandas arriba, Con diagnostico principal: FRACTURA DE LA DIAFISIS DE LA TIBIA, paciente refiere ESTAR MEJOR

Objetivo

Usuario en buenas condiciones generales, hemodinámicamente: estable afebril orientado en su estado de conciencia, con signos vitales: Tensión Arterial: **113/71 mmHg**, Frecuencia cardiaca: **85 latidos por minuto,** frecuencia respiratoria: **18 respiraciones por minuto,** saturación de oxigeno: **97 %,** temperatura: **36.6 °C,** glicemia capilar: no tomada sin oxigeno A la Valoración Cefalocaudal se encuentra: Cabeza: normocefálo, sin presencia de heridas ,Ojos: con pupilas isocoricas reactivas boca: sin protesis dentales, sin sonda. Cuello: sin presencia de masas, adenopatías ni ingurgitación yugular, Torax: Simétrico Expandible sin heridas ruidos cardiacos ritmicos sin sobreagregados, abdomen: blando, depresible no doloroso a la palpación presencia de ruidos intestinales, genitourinario: normo funcionales, íntegros, eliminacion espontanea . Extremidades superiores: Simétricas sin edema , extremidades inferiores: Simétricas + FERULA DE YESO CUBIERTO CON VENDAJE DE ALGODON CUBIERTO CON VENDAJE ELEASTICO EN MIENBRO INFERIOR DERECHO con edema grado l sin linea arterial con catéter venoso periferico calibre 18G marca ., con fecha de inserción 2026-06-29 en la vena VENA CEFALICA DEL ANTEBRAZO DERECHA conectado a rotulado según protocolo institucional, para ADMINISTRACION DE LIQUIDOS Y MEDICAMENTOS insertado por DINA LIZETH ZEAS SEGUA, con líquidos endovenosos + administracion de medicamentos Con escala Glasgow 15/15 sin déficit neurológico adecuado tono muscular y fuerza con escala de valoración de riesgo de caidas **Downton 2** puntos **riesgo Bajo** riesgo de presentar caida, manilla de color azul + blanca + roja con escala de valoración de riesgo de Lesiones por presión (LPP) **Braden de 23** puntos **Sin Riesgo** de presentar LPP, Con Manilla de identificación del servicio según protocolo institucional.

Actividades:

- monitoreo hemodinámico
- Vigilar estado neurológico
- Se brinda educación a la familia y/o usuario sobre normas básicas del servicio: horarios, tiempo y número de visitantes
- Se educa paciente y/o familiar la importancia de mantener las barandas de la cama arriba y ubicación del timbre de llamado de enfermería
- Se explica sobre los derechos y deberes del usuario
- Administrar tratamiento médico ordenado
- Valorar signos vitales y avisar cambios
- Valorar reporte de laboratorios
- Vigilar sitio de inserción vena periférica o central
- Atender al llamado
- Avisar cambios
- Pendiente: Manejo Medico



Profesional: CLAUDIA DEL PILAR RODRIGUEZ HERNANDEZ
CC - 1118531428 T.P -
Especialidad: ENFERMERIA GENERAL CE

18:59 STAYFANIE.TRUJILLO - STAYFANIE TRUJILLO

NOTA ENTREGA DE TURNO

Subjetivo

Entrego usuario de sexo masculino de 32 años, 2 meses y 9 dias de edad, en el servicio de HOSPITALIZACION 1P A en cama A107-B con barandas arriba, Con diagnostico principal: FRACTURA DE LA DIAFISIS DE LA TIBIA, paciente refiere "me pesa, demasiado el yeso"

Objetivo

Usuario en buenas condiciones generales, hemodinámicamente: estable afebril orientado en su estado de conciencia, con signos vitales: Tensión Arterial: **106/72 mmHg**, Frecuencia cardiaca: **95 latidos por minuto,** frecuencia respiratoria: **18 respiraciones por minuto,** saturación de oxigeno: **99 %,** temperatura: **36.5 °C,** glicemia capilar: no tomada sin oxigeno A la Valoración Cefalocaudal se encuentra: Cabeza: normocefálo, sin presencia de heridas ,Ojos: con pupilas isocoricas reactivas boca: sin protesis dentales, sin sonda. Cuello: sin presencia de masas, adenopatías ni ingurgitación yugular, Torax: Simétrico Expandible sin heridas ruidos cardiacos ritmicos sin sobreagregados, abdomen: blando, globoso, depresible no doloroso a la palpación presencia de ruidos intestinales, genitourinario: normo funcionales, íntegros, eliminacion espontanea . Extremidades superiores: Simétricas sin edema , extremidades inferiores: Simétricas, se observa ferula inmovilizadora en miemrbo inferior izquierdo sin edema sin linea arterial con catéter venoso periferico calibre 18G marca ., con fecha de inserción 2026-06-29 en la vena VENA CEFALICA DEL ANTEBRAZO DERECHA conectado a rotulado según protocolo institucional, para ADMINISTRACION DE LIQUIDOS Y MEDICAMENTOS insertado por DINA LIZETH ZEAS SEGUA,, con líquidos endovenosos: cateter para administracion de medicamentos Con escala Glasgow 15/15, sin déficit neurológico adecuado tono muscular y fuerza con escala de valoración de riesgo de caidas **Downton 2** puntos **riesgo Bajo** riesgo de presentar caida, manilla de color BLANCA Y AZUL con escala de valoración de riesgo de Lesiones por presión (LPP) **Braden de 23** puntos **Sin Riesgo** de presentar LPP, Con Manilla de identificación del servicio según protocolo institucional.

Actividades:

- Se brinda educación a la familia y/o usuario sobre normas básicas del servicio: horarios, tiempo y número de visitantes
- Se educa paciente y/o familiar la importancia de mantener las barandas de la cama arriba y ubicación del timbre de llamado de enfermería
- Se explica sobre los derechos y deberes del usuario
- Administrar tratamiento médico ordenado
- Valorar signos vitales y avisar cambios
- Vigilar sitio de inserción vena periférica o central
- Atender al llamado
- Avisar cambios
- Pendiente: Manejo Medico



Profesional: STAYFANIE TRUJILLO
CC - 1075218385 T.P -
Especialidad: ENFERMERIA GENERAL CE

13:00 STAYFANIE.TRUJILLO - STAYFANIE TRUJILLO

NOTA INICIO DE TURNO

Subjetivo

Recibo usuario de sexo masculino de 32 años, 2 meses y 9 dias de edad, en el servicio de HOSPITALIZACION 1P A en cama A107-B con barandas arriba, Con diagnostico principal: FRACTURA DE LA DIAFISIS DE LA TIBIA, paciente refiere "sigo esperando me llegue lo de mi cirugia"

Objetivo

Usuario en buenas condiciones generales, hemodinámicamente: estable afebril orientado en su estado de conciencia, con signos vitales: Tensión Arterial: **121/79 mmHg**, Frecuencia cardiaca: **90 latidos por minuto,** frecuencia respiratoria: **18 respiraciones por minuto,** saturación de oxigeno: **98 %,** temperatura: **36.2 °C,** glicemia capilar: no tomada sin oxigeno A la Valoración Cefalocaudal se encuentra: Cabeza: normocefálo, sin presencia de heridas ,Ojos: con pupilas isocoricas reactivas boca: sin protesis dentales, sin sonda. Cuello: sin presencia de masas, adenopatías ni ingurgitación yugular, Torax: Simétrico Expandible sin heridas ruidos cardiacos ritmicos sin sobreagregados, abdomen: blando, globoso, depresible no doloroso a la palpación presencia de ruidos intestinales, genitourinario: normo funcionales, íntegros, eliminacion espontanea . Extremidades superiores: Simétricas sin edema , extremidades inferiores: Simétricas, se observa inmovilización en miembro inferior izquierdo sin edema sin linea arterial con catéter venoso periferico calibre 18G marca ., con fecha de inserción 2026-06-29 en la vena VENA CEFALICA DEL ANTEBRAZO DERECHA conectado a rotulado según protocolo institucional, para ADMINISTRACION DE LIQUIDOS Y MEDICAMENTOS insertado por DINA LIZETH ZEAS SEGUA, con líquidos endovenosos: cateter para administracion de medicamentos Con escala Glasgow 15/15 sin déficit neurológico adecuado tono muscular y fuerza con escala de valoración de riesgo de caidas **Downton 2** puntos **riesgo Bajo** riesgo de presentar caida, manilla de color BLANCA Y AZUL con escala de valoración de riesgo de Lesiones por presión (LPP) **Braden de 23** puntos **Sin Riesgo** de presentar LPP, Con Manilla de identificación del servicio según protocolo institucional.

Actividades:

- Se brinda educación a la familia y/o usuario sobre normas básicas del servicio: horarios, tiempo y número de visitantes
- Se educa paciente y/o familiar la importancia de mantener las barandas de la cama arriba y ubicación del timbre de llamado de enfermería
- Se explica sobre los derechos y deberes del usuario
- Administrar tratamiento médico ordenado
- Valorar signos vitales y avisar cambios
- Vigilar sitio de inserción vena periférica o central
- Atender al llamado
- Avisar cambios
- Pendiente: Manejo Medico



_____
Profesional: STAYFANIE TRUJILLO
CC - 1075218385 T.P -
Especialidad: ENFERMERIA GENERAL CE

12:58 ZULMA.AVENDANO - ZULMA MILENA AVENDANO FLECHAS

NOTA ENTREGA DE TURNO

Subjetivo

Entrego usuario de sexo masculino de 32 años, 2 meses y 9 dias de edad, en el servicio de HOSPITALIZACION 1P A en cama A107-B con barandas arriba, Con diagnostico principal: FRACTURA DE LA DIAFISIS DE LA TIBIA, paciente refiere sentirse bien

Objetivo

2026-06-30

Usuario en buenas condiciones generales, hemodinámicamente: estable afebril orientado en su estado de conciencia, con signos vitales: Tensión Arterial: **121/79 mmHg**, Frecuencia cardiaca: **90 latidos por minuto,** frecuencia respiratoria: **18 respiraciones por minuto,** saturación de oxigeno: **98 %,** temperatura: **36.2 °C,** glicemia capilar: no tomada sin oxigeno A la Valoración Cefalocaudal se encuentra: Cabeza: normocefálo, sin presencia de heridas ,Ojos: con pupilas isocoricas reactivas boca: con protesis dentales, sin sonda. Cuello: sin presencia de masas, adenopatías ni ingurgitación yugular, Torax: Simétrico Expandible sin heridas ruidos cardiacos ritmicos sin sobreagregados, abdomen: blando, globoso, depresible doloroso a la palpación presencia de ruidos intestinales, genitourinario: normo funcionales, íntegros, eliminacion espontanea . Extremidades superiores: Simétricas sin edema , extremidades inferiores: Simétricas sin edema sin linea arterial con catéter venoso periferico calibre 18G marca ., con fecha de inserción 2026-06-29 en la vena VENA CEFALICA DEL ANTEBRAZO DERECHA conectado a rotulado según protocolo institucional, para ADMINISTRACION DE LIQUIDOS Y MEDICAMENTOS insertado por DINA LIZETH ZEAS SEGUA,, con líquidos endovenosos: pasando SSN 0.9%. Con escala Glasgow 15/15, sin déficit neurológico adecuado tono muscular y fuerza con escala de valoración de riesgo de caidas **Downton 2** puntos **riesgo Bajo** riesgo de presentar caida, manilla de color azul con escala de valoración de riesgo de Lesiones por presión (LPP) **Braden de 23** puntos **Sin Riesgo** de presentar LPP, Con Manilla de identificación del servicio según protocolo institucional.

Actividades:

- monitoreo hemodinámico
- Vigilar estado neurológico
- Se deja cabecera a 30 grados para favorecer la respiración y evitar la broncoaspiración
- Se brinda educación a la familia y/o usuario sobre normas básicas del servicio: horarios, tiempo y número de visitantes
- Se educa paciente y/o familiar la importancia de mantener las barandas de la cama arriba y ubicación del timbre de llamado de enfermería
- Se explica sobre los derechos y deberes del usuario
- Administrar tratamiento médico ordenado
- Valorar signos vitales y avisar cambios
- Realizar control de líquidos administrados y eliminados
- Valorar reporte de laboratorios
- Vigilar sitio de inserción vena periférica o central
- Atender al llamado
- Avisar cambios
- Pendiente: Manejo Medico



_____
Profesional: ZULMA MILENA AVENDANO FLECHAS
CC - 46672433 T.P -
Especialidad: ENFERMERIA HOSPITALIZACION

07:00 ZULMA.AVENDANO - ZULMA MILENA AVENDANO FLECHAS

NOTA INICIO DE TURNO

Subjetivo

Recibo usuario de sexo masculino de 32 años, 2 meses y 9 dias de edad, en el servicio de HOSPITALIZACION 1P A en cama A107-B con barandas arriba, Con diagnostico principal: FRACTURA DE LA DIAFISIS DE LA TIBIA, paciente refiere sentirse bien

Objetivo

Usuario en buenas condiciones generales, hemodinámicamente: estable afebril orientado en su estado de conciencia, con signos vitales: Tensión Arterial: **112/73 mmHg**, Frecuencia cardiaca: **72 latidos por minuto,** frecuencia respiratoria: **19 respiraciones por minuto,** saturación de oxigeno: **98 %,** temperatura: **36.3 °C,** glicemia capilar: no tomada sin oxigeno A la Valoración Cefalocaudal se encuentra: Cabeza: normocefálo, sin presencia de heridas ,Ojos: con pupilas isocoricas reactivas boca: con protesis dentales, sin sonda. Cuello: sin presencia de masas, adenopatías ni ingurgitación yugular, Torax: Simétrico

Expandible sin heridas ruidos cardiacos ritmicos sin sobreagregados, abdomen: blando, globoso, depresible doloroso a la palpación presencia de ruidos intestinales, genitourinario: normo funcionales, íntegros, eliminacion espontanea . Extremidades superiores: Simétricas sin edema , extremidades inferiores: Simétricas sin edema sin linea arterial con catéter venoso periferico calibre 18G marca ., con fecha de inserción 2026-06-29 en la vena VENA CEFALICA DEL ANTEBRAZO DERECHA conectado a rotulado según protocolo institucional, para ADMINISTRACION DE LIQUIDOS Y MEDICAMENTOS insertado por DINA LIZETH ZEAS SEGUA, con líquidos endovenosos: pasando SSN 0.9%. Con escala Glasgow 15/15 sin déficit neurológico adecuado tono muscular y fuerza con escala de valoración de riesgo de caidas **Downton 2** puntos **riesgo Bajo** riesgo de presentar caida, manilla de color azul con escala de valoración de riesgo de Lesiones por presión (LPP) **Braden de 23** puntos **Sin Riesgo** de presentar LPP, Con Manilla de identificación del servicio según protocolo institucional.

Actividades:

- monitoreo hemodinámico
- Vigilar estado neurológico
- Se deja cabecera a 30 grados para favorecer la respiración y evitar la broncoaspiración
- Se brinda educación a la familia y/o usuario sobre normas básicas del servicio: horarios, tiempo y número de visitantes
- Se educa paciente y/o familiar la importancia de mantener las barandas de la cama arriba y ubicación del timbre de llamado de enfermería
- Se explica sobre los derechos y deberes del usuario
- Administrar tratamiento médico ordenado
- Valorar signos vitales y avisar cambios
- Realizar control de líquidos administrados y eliminados
- Valorar reporte de laboratorios
- Vigilar sitio de inserción vena periférica o central
- Atender al llamado
- Avisar cambios
- Pendiente: Manejo Medico pendiente tac de cara y valoracion por maxilofacial



Profesional: ZULMA MILENA AVENDANO FLECHAS
CC - 46672433 T.P -
Especialidad: ENFERMERIA HOSPITALIZACION

06:49 LUDWIG.MENDEZ - LUDWIG STEBAN MENDEZ LAZARO

NOTA ENTREGA DE TURNO

Subjetivo

Entrego usuario de sexo masculino de 32 años, 2 meses y 9 dias de edad, en el servicio de HOSPITALIZACION 1P A en cama A107-B con barandas arriba, Con diagnostico principal: FRACTURA DE LA DIAFISIS DE LA TIBIA, paciente refiere estar bien. tranquilo.

Objetivo

Usuario en regulares condiciones generales, hemodinámicamente: estable afebril orientado en su estado de conciencia, con signos vitales: Tensión Arterial: **112/73 mmHg**, Frecuencia cardiaca: **72 latidos por minuto,** frecuencia respiratoria: **19 respiraciones por minuto,** saturación de oxigeno: **98 %,** temperatura: **36.3 °C,** glicemia capilar: no tomada sin oxigeno A la Valoración Cefalocaudal se encuentra: Cabeza: normocefálo, sin presencia de heridas ,Ojos: con pupilas isocoricas reactivas boca: con protesis dentales, sin sonda. Cuello: sin presencia de masas, adenopatías ni ingurgitación yugular, Torax: Simétrico Expandible sin heridas ruidos cardiacos ritmicos sin sobreagregados, abdomen: blando, globoso, depresible doloroso a la palpación presencia de ruidos intestinales, genitourinario: normo funcionales, íntegros, eliminacion espontanea . Extremidades superiores: Simétricas sin edema , extremidades inferiores: Simétricas, Con ferula de yeso + elasticos en MII. sin edema sin linea arterial con catéter venoso periferico calibre 18G marca ., con fecha de inserción 2026-06-29 en la vena VENA CEFALICA DEL ANTEBRAZO DERECHA conectado a rotulado según protocolo institucional, para ADMINISTRACION DE LIQUIDOS Y MEDICAMENTOS insertado por DINA LIZETH ZEAS SEGUA,, via permeable, sin signos de flebitis. Con escala Glasgow 15/15, sin déficit neurológico adecuado tono muscular y fuerza con escala de valoración de riesgo de caidas **Downton 2** puntos **riesgo Bajo** riesgo de presentar caida, manilla de color blanca y azul con escala de valoración de riesgo de Lesiones por presión (LPP) **Braden de 23** puntos **Sin Riesgo** de presentar LPP, Con Manilla de identificación del servicio según protocolo institucional.

Actividades:

- Vigilar estado neurológico
- Se deja cabecera a 30 grados para favorecer la respiración y evitar la broncoaspiración
- Se brinda educación a la familia y/o usuario sobre normas básicas del servicio: horarios, tiempo y número de visitantes
- Se educa paciente y/o familiar la importancia de mantener las barandas de la cama arriba y ubicación del timbre de llamado de enfermería
- Se explica sobre los derechos y deberes del usuario
- Administrar tratamiento médico ordenado
- Valorar signos vitales y avisar cambios
- Vigilar sitio de inserción vena periférica o central
- Atender al llamado
- Avisar cambios



Profesional: LUDWIG STEBAN MENDEZ LAZARO
CC - 1001275173 T.P -
Especialidad: CIRCULANTE

00:48 LUDWIG.MENDEZ - LUDWIG STEBAN MENDEZ LAZARO

NOTA DE ENFERMERIA ADICIONAL

PACIENTE EN UNIDAD DESCANSANDO EN INTERVALOS DE SUEÑO LARGOS.



Profesional: LUDWIG STEBAN MENDEZ LAZARO
CC - 1001275173 T.P -
Especialidad: CIRCULANTE

19:00 LUDWIG.MENDEZ - LUDWIG STEBAN MENDEZ LAZARO

NOTA INICIO DE TURNO

Subjetivo

Recibo usuario de sexo masculino de 32 años, 2 meses y 8 dias de edad, en el servicio de HOSPITALIZACION 1P A en cama A107-B con barandas arriba, Con diagnostico principal: FRACTURA DE LA DIAFISIS DE LA TIBIA, paciente refiere Estar bien, tranquilo. En compañia de familiar

Objetivo

Usuario en regulares condiciones generales, hemodinámicamente: estable afebril orientado en su estado de conciencia, con signos vitales: Tensión Arterial: **135/72 mmHg**, Frecuencia cardiaca: **66 latidos por minuto,** frecuencia respiratoria: **19 respiraciones por minuto,** saturación de oxigeno: **98 %,** temperatura: **36.2 °C,** glicemia capilar: no tomada sin oxigeno A la Valoración Cefalocaudal se encuentra: Cabeza: normocefálo, sin presencia de heridas ,Ojos: con pupilas isocoricas reactivas boca: sin protesis dentales, sin sonda. Cuello: sin presencia de masas, adenopatías ni ingurgitación yugular, Torax: Simétrico Expandible sin heridas ruidos cardiacos ritmicos sin sobreagregados, abdomen: blando, depresible no doloroso a la palpación presencia de ruidos intestinales, genitourinario: normo funcionales, íntegros, eliminacion espontanea . Extremidades superiores: Simétricas sin edema , extremidades inferiores: Simétricas, Con ferula de yeso + elasticos en MII. sin edema sin linea arterial con catéter venoso periferico calibre 18G marca ., con fecha de inserción 2026-06-29 en la vena VENA CEFALICA DEL ANTEBRAZO DERECHA conectado a rotulado según protocolo institucional, para ADMINISTRACION DE LIQUIDOS Y MEDICAMENTOS insertado por DINA LIZETH ZEAS SEGUA, via permeable, sin signos de flebitis. Con escala Glasgow 15/15 sin déficit neurológico adecuado tono muscular y fuerza con escala de valoración de riesgo de caidas **Downton 2** puntos **riesgo Bajo** riesgo de presentar caida, manilla de color blanca y azul con escala de valoración de riesgo de Lesiones por presión (LPP) **Braden de 23** puntos **Sin Riesgo** de presentar LPP, Con Manilla de identificación del servicio según protocolo institucional.

Actividades:

- monitoreo hemodinámico
- Vigilar estado neurológico
- Se deja cabecera a 30 grados para favorecer la respiración y evitar la broncoaspiración
- Se brinda educación a la familia y/o usuario sobre normas básicas del servicio: horarios, tiempo y número de visitantes
- Se educa paciente y/o familiar la importancia de mantener las barandas de la cama arriba y ubicación del timbre de llamado de enfermería
- Se explica sobre los derechos y deberes del usuario
- Administrar tratamiento médico ordenado
- Valorar signos vitales y avisar cambios
- Realizar control de líquidos administrados y eliminados
- Valorar reporte de laboratorios
- Vigilar sitio de inserción vena periférica o central
- Atender al llamado
- Asistir dieta
- Avisar cambios



_____
Profesional: LUDWIG STEBAN MENDEZ LAZARO
CC - 1001275173 T.P -
Especialidad: CIRCULANTE

18:59 CLAUDIA.RODRIGUEZ - CLAUDIA DEL PILAR RODRIGUEZ HERNANDEZ

NOTA ENTREGA DE TURNO

Subjetivo

Entrego usuario de sexo masculino de 32 años, 2 meses y 8 dias de edad, en el servicio de HOSPITALIZACION 1P A en cama A107-B con barandas arriba, Con diagnostico principal: FRACTURA DE LA DIAFISIS DE LA TIBIA, paciente refiere ESTAR MEJOR

Objetivo

Usuario en buenas condiciones generales, hemodinámicamente: estable afebril orientado en su estado de conciencia, con signos vitales: Tensión Arterial: **99/56 mmHg**, Frecuencia cardiaca: **76 latidos por minuto,** frecuencia respiratoria: **18 respiraciones por minuto,** saturación de oxigeno: **99 %,** temperatura: **36.2 °C,** glicemia capilar: no tomada sin oxigeno A la Valoración Cefalocaudal se encuentra: Cabeza: normocefálo, sin presencia de heridas ,Ojos: con pupilas isocoricas reactivas boca: sin protesis dentales, sin sonda. Cuello: sin presencia de masas, adenopatías ni ingurgitación yugular, Torax: Simétrico Expandible sin heridas ruidos cardiacos ritmicos sin sobreagregados, abdomen: blando, depresible no doloroso a la palpación presencia de ruidos intestinales, genitourinario: normo funcionales, íntegros, eliminacion espontanea . Extremidades superiores: Simétricas sin edema , extremidades inferiores: Simétricas + FERULA DE YESOC CUBIERTA CON GASAS DE ALGODON CUBIERTO CON VENDAJE ELASTICO DE MIENBRO INFERIOR DERECHO sin edema sin linea arterial con catéter venoso periferico calibre 18G marca ., con fecha de inserción 2026-06-29 en la vena VENA CEFALICA DEL ANTEBRAZO DERECHA conectado a rotulado según protocolo institucional, para ADMINISTRACION DE LIQUIDOS Y MEDICAMENTOS insertado por DINA LIZETH ZEAS SEGUA,, con líquidos endovenosos + ASDMINISTRACION DE MEDICAMMENTOS Con escala Glasgow 15/15, sin déficit neurológico adecuado tono muscular y fuerza con escala de valoración de riesgo de caidas **Downton 2** puntos **riesgo Bajo** riesgo de presentar caida, manilla de color azul + BLANCA con escala de valoración de riesgo de Lesiones por presión (LPP) **Braden de 23** puntos **Sin Riesgo** de presentar LPP, Con Manilla de identificación del servicio según protocolo institucional.

Actividades:

- monitoreo hemodinámico
- Vigilar estado neurológico
- Se brinda educación a la familia y/o usuario sobre normas básicas del servicio: horarios, tiempo y número de visitantes
- Se educa paciente y/o familiar la importancia de mantener las barandas de la cama arriba y ubicación del timbre de llamado de enfermería
- Se explica sobre los derechos y deberes del usuario
- Administrar tratamiento médico ordenado
- Valorar signos vitales y avisar cambios
- Valorar reporte de laboratorios
- Vigilar sitio de inserción vena periférica o central
- Atender al llamado
- Avisar cambios
- Pendiente: Manejo Medico



Profesional: CLAUDIA DEL PILAR RODRIGUEZ HERNANDEZ
CC - 1118531428 T.P -
Especialidad: ENFERMERIA GENERAL CE

18:00 CLAUDIA.RODRIGUEZ - CLAUDIA DEL PILAR RODRIGUEZ HERNANDEZ

NOTA DE INGRESO PACIENTE

Subjetivo

Ingresa Usuario de sexo masculino de 32 años, 2 meses y 8 dias de edad, a la unidad de HOSPITALIZACION 1P A procedente de observacion urgencias, en cama con barandas arriba, Con diagnostico principal: FRACTURA DE LA DIAFISIS DE LA TIBIA, Se ubica en cama A107-B con barandas arriba, ingresa a este servicio por continuar tratamiento médico paciente refiere ESTAR MEJOR

Objetivo

Usuario en buenas condiciones generales, hemodinámicamente: estable afebril orientado en su estado de conciencia, con signos vitales: Tensión Arterial: **99/56 mmHg**, Frecuencia cardiaca: **76 latidos por minuto,** frecuencia respiratoria: **18 respiraciones por minuto,** saturación de oxigeno: **99 %,** temperatura: **36.2 °C,** glicemia capilar: no tomada sin oxígeno A la Valoración Cefalocaudal se encuentra: Cabeza: normocefálo, sin presencia de heridas ,Ojos: con pupilas isocoricas reactivas boca: sin protesis dentales, sin sonda. Cuello: sin presencia de masas, adenopatías ni ingurgitación yugular, Torax: Simétrico Expandible sin heridas ruidos cardiacos ritmicos sin sobreagregados, abdomen: blando, depresible no doloroso a la palpación presencia de ruidos intestinales, genitourinario: normo funcionales, íntegros, eliminacion espontanea . Extremidades superiores: Simétricas sin edema , extremidades inferiores: Simétrica + FERULA DE YESOC CUBIERTA CON GASAS DE ALGODON CUBIERTO CON VENDAJE ELASTICO DE MIENBRO INFERIOR DERECHO sin edema sin linea arterial con catéter venoso periferico calibre 18G marca ., con fecha de inserción 2026-06-29 en la vena VENA CEFALICA DEL ANTEBRAZO DERECHA conectado a rotulado según protocolo institucional, para ADMINISTRACION DE LIQUIDOS Y MEDICAMENTOS insertado por DINA LIZETH ZEAS SEGUA, con líquidos endovenosos + ASDMINISTRACION DE MEDICAMMENTOS Con escala Glasgow 15/15 sin déficit neurológico adecuado tono muscular y fuerza con escala de valoración de riesgo de caidas **Downton 2** puntos **riesgo Bajo** riesgo de presentar caida, manilla de color azul + BLANCA con escala de valoración de riesgo de Lesiones por presión (LPP) **Braden de 23** puntos **Sin Riesgo** de presentar LPP, Con Manilla de identificación del servicio según protocolo institucional.

Actividades:

- instalar en la unidad
- iniciar monitoreo hemodinámico
- tomar electrocardiograma
- toma de laboratorios de ingreso
- vigilar estado neurológico
- se deja cabecera a 30 grados para favorecer la respiración y evitar la broncoaspiración.
- se brinda educación a la familia y/o usuario sobre normas básicas del servicio: horarios, tiempo y número de visitantes
- se educa paciente y/o familiar la importancia de mantener las barandas de la cama arriba y ubicación del timbre de llamado de enfermería
- se explica sobre los derechos y deberes del usuario.
- administrar tratamiento médico ordenado
- valorar signos vitales y avisar cambios
- realizar control de líquidos administrados y eliminados
- valorar reporte de laboratorios
- Pendiente:



Profesional: CLAUDIA DEL PILAR RODRIGUEZ HERNANDEZ
CC - 1118531428 T.P -
Especialidad: ENFERMERIA GENERAL CE

18:07 DINA.ZEAS - DINA LIZETH ZEAS SEGUA

NOTA TRASLADO DE UNIDAD DE INTERNACION

Subjetivo

Se traslada desde el servicio de URGENCIAS OBSERVACION ADULTO usuario de sexo masculino de 32 años, 2 meses y 8 dias de edad, al servicio de HOSPITALIZACION 1P B en cama con barandas arriba, Con diagnostico principal: FRACTURA DE LA DIAFISIS DE LA TIBIA, paciente refiere estoy bien

Objetivo

Usuario en buenas condiciones generales, hemodinámicamente: estable afebril orientado en su estado de conciencia, con signos vitales: Tensión Arterial: **99/56 mmHg**, Frecuencia cardiaca: **76 latidos por minuto,** frecuencia respiratoria: **18 respiraciones por minuto,** saturación de oxigeno: **99 %,** temperatura: **36.2 °C,** glicemia capilar: no tomada sin oxigeno A la Valoración Cefalocaudal se encuentra: Cabeza: normocefálo, sin presencia de heridas ,Ojos: con pupilas isocoricas reactivas boca: sin protesis dentales, sin sonda. Cuello: sin presencia de masas, adenopatías ni ingurgitación yugular, Torax: Simétrico Expandible sin heridas ruidos cardiacos ritmicos sin sobreagregados, abdomen: blando, globoso, depresible no doloroso a la palpación presencia de ruidos intestinales, genitourinario: normo funcionales, íntegros, eliminacion espontanea . Extremidades superiores: Simétricas sin edema, extremidades inferiores: Simétricas, con ferula en mii sin edema con catéter venoso periferico calibre 18G marca ., con fecha de inserción 2026-06-29 en la vena VENA CEFALICA DEL ANTEBRAZO DERECHA conectado a rotulado según protocolo institucional, para ADMINISTRACION DE LIQUIDOS Y MEDICAMENTOS insertado por DINA LIZETH ZEAS SEGUA, con líquidos endovenosos: pasando SSN 0.9%. con líquidos endovenosos: pasando SSN 0.9%. Con escala Glasgow 15/15 sin déficit neurológico adecuado tono muscular y fuerza con escala de valoración de riesgo de caidas **Downton 2** puntos **riesgo Bajo** riesgo de presentar caida, manilla de color azul con escala de valoración de riesgo de Lesiones por presión (LPP) Braden de 23 puntos Sin Riesgo de presentar LPP, Con Manilla de identificación del servicio según protocolo institucional.

Actividades:

- Se deja cabecera a 30 grados para favorecer la respiración y evitar la broncoaspiración
- Se brinda educación a la familia y/o usuario sobre normas básicas del servicio: horarios, tiempo y número de visitantes
- Se educa paciente y/o familiar la importancia de mantener las barandas de la cama arriba y ubicación del timbre de llamado de enfermería
- Se explica sobre los derechos y deberes del usuario
- Administrar tratamiento médico ordenado
- Valorar signos vitales y avisar cambios
- Valorar reporte de laboratorios
- Vigilar sitio de inserción vena periférica o central
- Atender al llamado
- Avisar cambios



Profesional: DINA LIZETH ZEAS SEGUA
CC - 1118552189 T.P -
Especialidad: ENFERMERIA HOSPITALIZACION

13:00 DINA.ZEAS - DINA LIZETH ZEAS SEGUA

NOTA INICIO DE TURNO

Subjetivo

Recibo usuario de sexo masculino de 32 años, 2 meses y 8 dias de edad, en el servicio de URGENCIAS OBSERVACION ADULTO en cama UOAH12 con barandas arriba, Con diagnostico principal: FRACTURA DE LA DIAFISIS DE LA TIBIA, paciente refiere estar mejor

Objetivo

Usuario en buenas condiciones generales, hemodinámicamente: estable afebril orientado en su estado de conciencia, con signos vitales: Tensión Arterial: **99/56 mmHg**, Frecuencia cardiaca: **76 latidos por minuto,** frecuencia respiratoria: **18 respiraciones por minuto,** saturación de oxigeno: **99 %,** temperatura: **36.2 °C,** glicemia capilar: no tomada sin oxigeno A la Valoración Cefalocaudal se encuentra: Cabeza: normocefálo, sin presencia de heridas ,Ojos: con pupilas isocoricas reactivas boca: sin protesis dentales, sin sonda. Cuello: sin presencia de masas, adenopatías ni ingurgitación yugular, Torax: Simétrico Expandible sin heridas ruidos cardiacos ritmicos sin sobreagregados, abdomen: blando, globoso, depresible no doloroso a la palpación presencia de ruidos intestinales, genitourinario: normo funcionales, íntegros, eliminacion espontanea . Extremidades superiores: Simétricas sin edema , extremidades inferiores: Simétricas, con ferula en mii sin edema sin linea arterial con catéter venoso periferico calibre 18G marca ., con fecha de inserción 2026-06-29 en la vena VENA CEFALICA DEL ANTEBRAZO DERECHA conectado a rotulado según protocolo institucional, para ADMINISTRACION DE LIQUIDOS Y MEDICAMENTOS insertado por DINA LIZETH ZEAS SEGUA, con líquidos endovenosos: pasando SSN 0.9%. Con escala Glasgow 15/15 sin déficit neurológico adecuado tono muscular y fuerza con escala de valoración de riesgo de caidas **Downton 2** puntos **riesgo Bajo** riesgo de presentar caida, manilla de color azul con escala de valoración de riesgo de Lesiones por presión (LPP) **Braden de 23** puntos **Sin Riesgo** de presentar LPP, Con Manilla de identificación del servicio según protocolo institucional.

Actividades:

- Se deja cabecera a 30 grados para favorecer la respiración y evitar la broncoaspiración
- Se brinda educación a la familia y/o usuario sobre normas básicas del servicio: horarios, tiempo y número de visitantes
- Se educa paciente y/o familiar la importancia de mantener las barandas de la cama arriba y ubicación del timbre de llamado de enfermería
- Se explica sobre los derechos y deberes del usuario
- Administrar tratamiento médico ordenado
- Valorar signos vitales y avisar cambios
- Valorar reporte de laboratorios
- Vigilar sitio de inserción vena periférica o central
- Atender al llamado
- Avisar cambios



Profesional: DINA LIZETH ZEAS SEGUA
CC - 1118552189 T.P -
Especialidad: ENFERMERIA HOSPITALIZACION

13:39 DINA.ZEAS - DINA LIZETH ZEAS SEGUA

NOTA DE INSERCION CATETER VENOSO PERIFERICO (CVP)

Subjetivo:

Usuario con indicacion medica de Insercion Cateter venoso periferico (CVP) , se le explica a Paciente procedimiento a realizar el cual refiere comprender y aceptar.

Objetivo:

2026-06-29

Se ubica paciente para el procedimiento, se preparan materiales para la canalizacion de la via. Previo lavado de manos se procede a realizar con tecnica limpia la respectiva asepsia y antisepsia del area donde se realizara la puncion limpiando del centro a la periferia con sachet y clorhedixina alcohol para posteriormente insertar cateter # 18G tras primera Puncion, obteniendose canalizacion de VENA CEFALICA DEL ANTEBRAZO DERECHA se realiza barrido con SSN 0.9 porciento, se verifica permeabilidad, observandose retorno venoso por cateter, y se conecta a Equipo de Infusion, se fija y cubre con: Esparadrapo se rotula segun Protocolo institucional, Procedimiento realizado sin complicaciones.

Fecha de insercion: 2026-06-29
Nombre de quien paso el cateter:DINA LIZETH ZEAS SEGUA
Fecha de cambio: 2026-7-2

Actividades:
-Vigilar signos de flebitis
-Verificar permeabilidad de la via
-Vigilar zona de puncion
-Dar educacion al usuario sobre los cuidados de CVP, la no manipulacion del circuito e importancia de informar al personal asistencial sobre cualquier anomalia sintomatologia que presente
-Hacer registro y seguimiento de CVP.
-Cambio de canalizacion cada 72 horas o cuando lo amerite



Profesional: DINA LIZETH ZEAS SEGUA
CC - 1118552189 T.P -
Especialidad: ENFERMERIA HOSPITALIZACION

13:37 DINA.ZEAS - DINA LIZETH ZEAS SEGUA

NOTA DE ENFERMERIA ADICIONAL

NOTA ANTERIOR NO PERTENESE AL PACIENTE, ERROR HUMANO



Profesional: DINA LIZETH ZEAS SEGUA
CC - 1118552189 T.P -
Especialidad: ENFERMERIA HOSPITALIZACION

13:36 DINA.ZEAS - DINA LIZETH ZEAS SEGUA

NOTA EGRESO DE PACIENTE

Subjetivo

Egresa usuario de sexo masculino de 32 años, 2 meses y 8 dias de edad, del servicio de URGENCIAS OBSERVACION ADULTO, en silla de Ruedas con diagnóstico de egreso: FRACTURA DE LA DIAFISIS DE LA TIBIA, de la cama UOAH12, paciente refiere estar mejor

Objetivo

Usuario es revalorado por medico general, quien considera dar egreso, sale en buenas condiciones generales, orientado en su estado de conciencia. En compañía de familiar

Actividades:

- Recomendaciones sobre los signos y síntomas de alarma
- Brindar educación sobre cuidados en el hogar
- Entrega de epicrisis ordenes ambulatorias e incapacidad
- Pendiente Cerrar Historia clínica



Profesional: DINA LIZETH ZEAS SEGUA
CC - 1118552189 T.P -
Especialidad: ENFERMERIA HOSPITALIZACION

13:00 DINA.ZEAS - DINA LIZETH ZEAS SEGUA

NOTA INICIO DE TURNO

Subjetivo

Recibo usuario de sexo masculino de 32 años, 2 meses y 8 dias de edad, en el servicio de URGENCIAS OBSERVACION ADULTO en cama UOAH12 con barandas arriba, Con diagnostico principal: FRACTURA DE LA DIAFISIS DE LA TIBIA, paciente refiere estar mejor

Objetivo

Usuario en buenas condiciones generales, hemodinámicamente: estable afebril orientado en su estado de conciencia, con signos vitales: Tensión Arterial: **105/72 mmHg**, Frecuencia cardiaca: **84 latidos por minuto,** frecuencia respiratoria: **18 respiraciones por minuto,** saturación de oxigeno: **99 %,** temperatura: **36.2 °C,** glicemia capilar: no tomada sin oxigeno A la Valoración Cefalocaudal se encuentra: Cabeza: normocefálo, sin presencia de heridas ,Ojos: con pupilas isocoricas reactivas boca: sin protesis dentales, sin sonda. Cuello: sin presencia de masas, adenopatías ni ingurgitación yugular, Torax: Simétrico Expandible sin heridas ruidos cardiacos ritmicos sin sobreagregados, abdomen: blando, globoso, depresible no doloroso a la palpación presencia de ruidos intestinales, genitourinario: normo funcionales, íntegros, eliminacion espontanea . Extremidades superiores: Simétricas sin edema , extremidades inferiores: Simétricas, con ferula en mi sin edema sin linea arterial con catéter venoso periferico calibre 18G marca CFIM, con fecha de inserción 2026-06-25 en la vena VENA MEDIA CEFALICA DEL ANTEBRAZO DERECHA conectado a rotulado según protocolo institucional, para ADMINISTRACION DE LIQUIDOS Y MEDICAMENTOS insertado por MONICA MARIA GOMEZ MARIN, con líquidos endovenosos: pasando SSN 0.9%. Con escala Glasgow 15/15 sin déficit neurológico adecuado tono muscular y fuerza con escala de valoración de riesgo de caidas **Downton 2** puntos **riesgo Bajo** riesgo de presentar caida, manilla de color azul con escala de valoración de riesgo de Lesiones por presión (LPP) **Braden de 23** puntos **Sin Riesgo** de presentar LPP, Con Manilla de identificación del servicio según protocolo institucional.

Actividades:

- Se deja cabecera a 30 grados para favorecer la respiración y evitar la broncoaspiración
- Se brinda educación a la familia y/o usuario sobre normas básicas del servicio: horarios, tiempo y número de visitantes
- Se educa paciente y/o familiar la importancia de mantener las barandas de la cama arriba y ubicación del timbre de llamado de enfermería
- Se explica sobre los derechos y deberes del usuario
- Administrar tratamiento médico ordenado
- Valorar signos vitales y avisar cambios
- Valorar reporte de laboratorios
- Vigilar sitio de inserción vena periférica o central
- Atender al llamado
- Avisar cambios



Profesional: DINA LIZETH ZEAS SEGUA
CC - 1118552189 T.P -
Especialidad: ENFERMERIA HOSPITALIZACION

12:18 MARISOL.ARENAS - MARISOL ARENAS BAUTISTA

NOTA ENTREGA DE TURNO

Subjetivo

Entrego usuario de sexo masculino de 32 años, 2 meses y 8 dias de edad, en el servicio de URGENCIAS OBSERVACION ADULTO en cama UOAH12 con barandas arriba, Con diagnostico principal: FRACTURA DE LA DIAFISIS DE LA TIBIA, paciente refiere sentirse bien

Objetivo

Usuario en buenas condiciones generales, hemodinámicamente: estable afebril orientado en su estado de conciencia, con signos vitales: Tensión Arterial: **103/69 mmHg**, Frecuencia cardiaca: **93 latidos por minuto,** frecuencia respiratoria: **18 respiraciones por minuto,** saturación de oxigeno: **99 %,** temperatura: **36.1 °C,** glicemia capilar: no tomada sin oxigeno A la Valoración Cefalocaudal se encuentra: Cabeza: normocefálo, sin presencia de heridas ,Ojos: con pupilas isocoricas reactivas boca: sin protesis dentales, sin sonda. Cuello: sin presencia de masas, adenopatías ni ingurgitación yugular, Torax: Simétrico Expandible sin heridas ruidos cardiacos ritmicos sin sobreagregados, abdomen: blando, globoso, depresible no doloroso a la palpación presencia de ruidos intestinales, genitourinario: normo funcionales, íntegros, eliminacion espontanea . Extremidades superiores: Simétricas sin edema , extremidades inferiores: Simétricas sin edema sin linea arterial con catéter venoso periferico calibre 18G marca CFIM, con fecha de inserción 2026-06-25 en la vena VENA MEDIA CEFALICA DEL ANTEBRAZO DERECHA conectado a rotulado según protocolo institucional, para ADMINISTRACION DE LIQUIDOS Y MEDICAMENTOS

insertado por MONICA MARIA GOMEZ MARIN,, con cateter venoso perisferico para tratamiento medico, con trauma en facial, con miembro inferior izquierdo inmobilizado con ferula de yeso mas vendaje elastico, paciente estuvo estable, se administra tratamiento medico sin complicacion, recivio visita medica. Con escala Glasgow 15/15, sin déficit neurológico adecuado tono muscular y fuerza con escala de valoración de riesgo de caidas **Downton 2** puntos **riesgo Bajo** riesgo de presentar caida, manilla de color BLANCA Y AZUL con escala de valoración de riesgo de Lesiones por presión (LPP) **Braden de 23** puntos **Sin Riesgo** de presentar LPP, Con Manilla de identificación del servicio según protocolo institucional.

Actividades:

- Se deja cabecera a 30 grados para favorecer la respiración y evitar la broncoaspiración
- Se brinda educación a la familia y/o usuario sobre normas básicas del servicio: horarios, tiempo y número de visitantes
- Se educa paciente y/o familiar la importancia de mantener las barandas de la cama arriba y ubicación del timbre de llamado de enfermería
- Se explica sobre los derechos y deberes del usuario
- Administrar tratamiento médico ordenado
- Valorar signos vitales y avisar cambios
- Valorar reporte de laboratorios
- Vigilar sitio de inserción vena periférica o central
- Atender al llamado
- Asistir dieta
- Avisar cambios
- Pendiente: Manejo Medico.



Profesional: MARISOL ARENAS BAUTISTA
CC - 1116992096 T.P -
Especialidad: ENFERMERIA HOSPITALIZACION

07:25 MARISOL.ARENAS - MARISOL ARENAS BAUTISTA

NOTA INICIO DE TURNO

Subjetivo

Recibo usuario de sexo masculino de 32 años, 2 meses y 8 dias de edad, en el servicio de URGENCIAS OBSERVACION ADULTO en cama UOAH12 con barandas arriba, Con diagnostico principal: FRACTURA DE LA DIAFISIS DE LA TIBIA, paciente refiere sentirse bien

Objetivo

Usuario en buenas condiciones generales, hemodinámicamente: estable afebril orientado en su estado de conciencia, con signos vitales: Tensión Arterial: **117/81 mmHg**, Frecuencia cardiaca: **78 latidos por minuto,** frecuencia respiratoria: **18 respiraciones por minuto,** saturación de oxigeno: **97 %,** temperatura: **36.0 °C,** glicemia capilar: no tomada sin oxigeno A la Valoración Cefalocaudal se encuentra: Cabeza: normocefálo, sin presencia de heridas ,Ojos: con pupilas isocoricas reactivas boca: sin protesis dentales, sin sonda. Cuello: sin presencia de masas, adenopatías ni ingurgitación yugular, Torax: Simétrico Expandible sin heridas ruidos cardiacos ritmicos sin sobreagregados, abdomen: blando, globoso, depresible no doloroso a la palpación presencia de ruidos intestinales, genitourinario: normo funcionales, íntegros, eliminacion espontanea . Extremidades superiores: Simétricas sin edema , extremidades inferiores: Simétricas sin edema sin linea arterial con catéter venoso periferico calibre 18G marca CFIM, con fecha de inserción 2026-06-25 en la vena VENA MEDIA CEFALICA DEL ANTEBRAZO DERECHA conectado a rotulado según protocolo institucional, para ADMINISTRACION DE LIQUIDOS Y MEDICAMENTOS insertado por MONICA MARIA GOMEZ MARIN, con cateter venoso perisferico para tratamiento medico sin signos de flebitis, con miembro inferior izquierdo inmobilizado con ferulade yeso mas vendaje elastico. Con escala Glasgow 15/15 sin déficit neurológico adecuado tono muscular y fuerza con escala de valoración de riesgo de caidas **Downton 2** puntos **riesgo Bajo** riesgo de presentar caida, manilla de color BLANCA Y AZUL con escala de valoración de riesgo de Lesiones por presión (LPP) **Braden de 23** puntos **Sin Riesgo** de presentar LPP, Con Manilla de identificación del servicio según protocolo institucional.

Actividades:

- Se deja cabecera a 30 grados para favorecer la respiración y evitar la broncoaspiración
- Se brinda educación a la familia y/o usuario sobre normas básicas del servicio: horarios, tiempo y número de visitantes
- Se educa paciente y/o familiar la importancia de mantener las barandas de la cama arriba y ubicación del timbre de llamado de enfermería
- Se explica sobre los derechos y deberes del usuario
- Administrar tratamiento médico ordenado
- Valorar signos vitales y avisar cambios
- Valorar reporte de laboratorios
- Vigilar sitio de inserción vena periférica o central
- Atender al llamado
- Asistir dieta
- Avisar cambios
- Pendiente: Manejo Medico, nateriales, seguimiento por especialidad.



Profesional: MARISOL ARENAS BAUTISTA
CC - 1116992096 T.P -
Especialidad: ENFERMERIA HOSPITALIZACION

06:59 LEIDY.LAVERDE - LEIDY JOHANA LAVERDE VELASQUEZ

NOTA ENTREGA DE TURNO

Subjetivo

Entrego usuario de sexo masculino de 32 años, 2 meses y 8 dias de edad, en el servicio de URGENCIAS OBSERVACION ADULTO en cama UOAH12 con barandas arriba, Con diagnostico principal: FRACTURA DE LA DIAFISIS DE LA TIBIA, paciente refiere ESTAR BIEN

Objetivo

Usuario en buenas condiciones generales, hemodinámicamente: estable afebril orientado en su estado de conciencia, con signos vitales: Tensión Arterial: **96/68 mmHg**, Frecuencia cardiaca: **80 latidos por minuto,** frecuencia respiratoria: **20 respiraciones por minuto,** saturación de oxigeno: **97 %,** temperatura: **36.2 °C,** glicemia capilar: no tomada sin oxigeno A la Valoración Cefalocaudal se encuentra: Cabeza: normocefálo, sin presencia de heridas ,Ojos: con pupilas isocoricas reactivas boca: sin protesis dentales, sin sonda. Cuello: sin presencia de masas, adenopatías ni ingurgitación yugular, Torax: Simétrico Expandible sin heridas ruidos cardiacos ritmicos sin sobreagregados, abdomen: blando, globoso, depresible no doloroso a la palpación presencia de ruidos intestinales, genitourinario: normo funcionales, íntegros, eliminacion espontanea . Extremidades superiores: Simétricas sin edema , extremidades inferiores: Simétricas INMOVILIZADA sin edema sin linea arterial con catéter venoso periferico calibre 18G marca CFIM, con fecha de inserción 2026-06-25 en la vena VENA MEDIA CEFALICA DEL ANTEBRAZO DERECHA conectado a rotulado según protocolo institucional, para ADMINISTRACION DE LIQUIDOS Y MEDICAMENTOS insertado por MONICA MARIA GOMEZ MARIN,, CON CATETER ENDOVENOSO PERIFERICO PERMEABLE SIN SIGNOS DE FLEBITIS, PARA PASO DE TRATAMIENTO SEGUN ORDENES MEDICAS. Con escala Glasgow 15/15, sin déficit neurológico adecuado tono muscular y fuerza con escala de valoración de riesgo de caidas **Downton 2** puntos **riesgo Bajo** riesgo de presentar caida, manilla de color azul Y BLANCA con escala de valoración de riesgo de Lesiones por presión (LPP) **Braden de 23** puntos **Sin Riesgo** de presentar LPP, Con Manilla de identificación del servicio según protocolo

institucional.

Actividades:

- monitoreo hemodinámico
- Vigilar estado neurológico
- Se deja cabecera a 30 grados para favorecer la respiración y evitar la broncoaspiración
- Se brinda educación a la familia y/o usuario sobre normas básicas del servicio: horarios, tiempo y número de visitantes
- Se educa paciente y/o familiar la importancia de mantener las barandas de la cama arriba y ubicación del timbre de llamado de enfermería
- Se explica sobre los derechos y deberes del usuario
- Administrar tratamiento médico ordenado
- Valorar signos vitales y avisar cambios
- Vigilar sitio de inserción vena periférica o central
- Atender al llamado
- Asistir dieta
- Avisar cambios
- Pendiente: PROCEDIMIENTO QX POR ESPECIALDIAD MATERIALES EN TRATIME



Profesional: LEIDY JOHANA LAVERDE VELASQUEZ
CC - 1006441871 T.P -
Especialidad: ENFERMERIA HOSPITALIZACION

19:37 CINDY.DIAZ - CINDY JHOANA DIAZ ARBOLEDA

NOTA INICIO DE TURNO

Subjetivo

Recibo usuario de sexo masculino de 32 años, 2 meses y 7 dias de edad, en el servicio de URGENCIAS OBSERVACION ADULTO en cama UOAH12 con barandas arriba, Con diagnostico principal: FRACTURA DE LA DIAFISIS DE LA TIBIA, paciente refiere estar bien

Objetivo

Usuario en buenas condiciones generales, hemodinámicamente: estable afebril orientado en su estado de conciencia, con signos vitales: Tensión Arterial: **121/73 mmHg**, Frecuencia cardiaca: **97 latidos por minuto,** frecuencia respiratoria: **20 respiraciones por minuto,** saturación de oxigeno: **96 %,** temperatura: **36.2 °C,** glicemia capilar: no tomada sin oxigeno A la Valoración Cefalocaudal se encuentra: Cabeza: normocefálo, sin presencia de heridas se observa equimosis periorbital izquierda ,Ojos: con pupilas isocoricas reactivas boca: sin protesis dentales, sin sonda. Cuello: sin presencia de masas, adenopatías ni ingurgitación yugular, Torax: Simétrico Expandible sin heridas ruidos cardiacos ritmicos sin sobreagregados, abdomen: blando, globoso, depresible no doloroso a la palpación presencia de ruidos intestinales, genitourinario: normo funcionales, íntegros, eliminacion espontanea . Extremidades superiores: Simétricas sin edema , extremidades inferiores: Simétricas inmovilizada ferula + vedajes leastico sin edema sin linea arterial con catéter venoso periferico calibre 18G marca CFIM, con fecha de inserción 2026-06-25 en la vena VENA MEDIA CEFALICA DEL ANTEBRAZO DERECHA conectado a rotulado según protocolo institucional, para ADMINISTRACION DE LIQUIDOS Y MEDICAMENTOS insertado por MONICA MARIA GOMEZ MARIN, CON CATETER ENDOVENOSO PERIFERICO PERMEABLE SIN SIGNOS DE FLEBITIS, PARA PASO DE TRATAMIENTO SEGUN ORDENES MEDICAS. Con escala Glasgow 15/15 sin déficit neurológico adecuado tono muscular y fuerza con escala de valoración de riesgo de caidas **Downton 2** puntos **riesgo Bajo** riesgo de presentar caida, manilla de color azul y blanca banras elevdas con escala de valoración de riesgo de Lesiones por presión (LPP) **Braden de 23** puntos **Sin Riesgo** de presentar LPP, Con Manilla de identificación del servicio según protocolo institucional.

Actividades:

- monitoreo hemodinámico
- Vigilar estado neurológico
- Se deja cabecera a 30 grados para favorecer la respiración y evitar la broncoaspiración
- Se brinda educación a la familia y/o usuario sobre normas básicas del servicio: horarios, tiempo y número de visitantes
- Se educa paciente y/o familiar la importancia de mantener las barandas de la cama arriba y ubicación del timbre de llamado de enfermería
- Se explica sobre los derechos y deberes del usuario
- Administrar tratamiento médico ordenado
- Valorar signos vitales y avisar cambios
- Vigilar sitio de inserción vena periférica o central
- Atender al llamado
- Asistir dieta
- Avisar cambios
- Pendiente: procedimiento qx



Profesional: CINDY JHOANA DIAZ ARBOLEDA
CC - 1118839119 T.P -
Especialidad: ENFERMERIA HOSPITALIZACION

18:59 OSCAR.GARCIA - OSCAR ORLANDO GARCIA FLOREZ

NOTA ENTREGA DE TURNO

Subjetivo

Entrego usuario de sexo masculino de 32 años, 2 meses y 7 dias de edad, en el servicio de URGENCIAS OBSERVACION ADULTO en cama UOAH12 con barandas arriba, Con diagnostico principal: FRACTURA DE LA DIAFISIS DE LA TIBIA, paciente refiere sentirse mejor

Objetivo

Usuario en regulares condiciones generales, hemodinámicamente: estable afebril orientado en su estado de conciencia, con signos vitales: Tensión Arterial: **111/64 mmHg**, Frecuencia cardiaca: **82 latidos por minuto,** frecuencia respiratoria: **20 respiraciones por minuto,** saturación de oxigeno: **97 %,** temperatura: **36.0 °C,** glicemia capilar: no tomada sin oxigeno A la Valoración Cefalocaudal se encuentra: Cabeza: normocefálo, sin presencia de heridas ,Ojos: con pupilas isocoricas reactivas boca: sin protesis dentales, sin sonda. Cuello: sin presencia de masas, adenopatías ni ingurgitación yugular, Torax: Simétrico Expandible sin heridas ruidos cardiacos ritmicos sin sobreagregados, abdomen: blando, globoso, depresible no doloroso a la palpación presencia de ruidos intestinales, genitourinario: normo funcionales, íntegros, eliminacion espontanea . Extremidades superiores: Simétricas sin edema , extremidades inferiores: Simétricas ferula en miembro izquierdo sin edema sin linea arterial con catéter venoso periferico calibre 18G marca CFIM, con fecha de inserción 2026-06-25 en la vena VENA MEDIA CEFALICA DEL ANTEBRAZO DERECHA conectado a rotulado según protocolo institucional, para ADMINISTRACION DE LIQUIDOS Y MEDICAMENTOS insertado por MONICA MARIA GOMEZ MARIN,, con líquidos endovenosos: pasando CON CATETER PARA ADMINISTRACION DE

MEDICAMENTOS POR HORARIO Con escala Glasgow 15/15, sin déficit neurológico adecuado tono muscular y fuerza con escala de valoración de riesgo de caidas **Downton 2** puntos **riesgo Bajo** riesgo de presentar caida, manilla de color BLANCA Y AZUL con escala de valoración de riesgo de Lesiones por presión (LPP) **Braden de 23** puntos **Sin Riesgo** de presentar LPP, Con Manilla de identificación del servicio según protocolo institucional.

Actividades:

- monitoreo hemodinámico
- Vigilar estado neurológico
- Se deja cabecera a 30 grados para favorecer la respiración y evitar la broncoaspiración
- Se brinda educación a la familia y/o usuario sobre normas básicas del servicio: horarios, tiempo y número de visitantes
- Se educa paciente y/o familiar la importancia de mantener las barandas de la cama arriba y ubicación del timbre de llamado de enfermería
- Se explica sobre los derechos y deberes del usuario
- Administrar tratamiento médico ordenado
- Valorar signos vitales y avisar cambios
- Realizar control de líquidos administrados y eliminados
- Valorar reporte de laboratorios
- Vigilar sitio de inserción vena periférica o central
- Atender al llamado
- Asistir dieta
- Avisar cambios



_____
Profesional: OSCAR ORLANDO GARCIA FLOREZ
CC - 1007358984 T.P -
Especialidad: ENFERMERIA HOSPITALIZACION

13:00 OSCAR.GARCIA - OSCAR ORLANDO GARCIA FLOREZ

NOTA INICIO DE TURNO

Subjetivo

Recibo usuario de sexo masculino de 32 años, 2 meses y 7 dias de edad, en el servicio de URGENCIAS OBSERVACION ADULTO en cama UOAH12 con barandas arriba, Con diagnostico principal: FRACTURA DE LA DIAFISIS DE LA TIBIA, paciente refiere sentirse mejor

Objetivo

Usuario en buenas condiciones generales, hemodinámicamente: estable afebril orientado en su estado de conciencia, con signos vitales: Tensión Arterial: **118/69 mmHg**, Frecuencia cardiaca: **89 latidos por minuto,** frecuencia respiratoria: **20 respiraciones por minuto,** saturación de oxigeno: **95 %,** temperatura: **36.6 °C,** glicemia capilar: no tomada sin oxigeno A la Valoración Cefalocaudal se encuentra: Cabeza: normocefálo, sin presencia de heridas ,Ojos: con pupilas isocoricas reactivas boca: sin protesis dentales, sin sonda. Cuello: sin presencia de masas, adenopatías ni ingurgitación yugular, Torax: Simétrico Expandible sin heridas ruidos cardiacos ritmicos sin sobreagregados, abdomen: blando, globoso, depresible no doloroso a la palpación presencia de ruidos intestinales, genitourinario: normo funcionales, íntegros, eliminacion espontanea . Extremidades superiores: Simétricas sin edema , extremidades inferiores: Simétricas CON FERULA EN MIEMBRO IZQUIERDO sin edema sin linea arterial con catéter venoso periferico calibre 18G marca CFIM, con fecha de inserción 2026-06-25 en la vena VENA MEDIA CEFALICA DEL ANTEBRAZO DERECHA conectado a rotulado según protocolo institucional, para ADMINISTRACION DE LIQUIDOS Y MEDICAMENTOS insertado por MONICA MARIA GOMEZ MARIN, CON CATETER ENDOVENOSO PERIFERICO PERMEABLE SIN SIGNOS DE INIFLTRACION NI FLEBITIS. Con escala Glasgow 15/15 sin déficit neurológico adecuado tono muscular y fuerza con escala de valoración de riesgo de caidas **Downton 2** puntos **riesgo Bajo** riesgo de presentar caida, manilla de color BLANCA Y AZUL con escala de valoración de riesgo de Lesiones por presión (LPP) **Braden de 23** puntos **Sin Riesgo** de presentar LPP, Con Manilla de identificación del servicio según protocolo institucional.

Actividades:

- monitoreo hemodinámico
- Vigilar estado neurológico
- Se deja cabecera a 30 grados para favorecer la respiración y evitar la broncoaspiración
- Se brinda educación a la familia y/o usuario sobre normas básicas del servicio: horarios, tiempo y número de visitantes
- Se educa paciente y/o familiar la importancia de mantener las barandas de la cama arriba y ubicación del timbre de llamado de enfermería
- Se explica sobre los derechos y deberes del usuario
- Administrar tratamiento médico ordenado
- Valorar signos vitales y avisar cambios
- Realizar control de líquidos administrados y eliminados
- Valorar reporte de laboratorios
- Vigilar sitio de inserción vena periférica o central
- Atender al llamado
- Asistir dieta
- Avisar cambios



_____
Profesional: OSCAR ORLANDO GARCIA FLOREZ
CC - 1007358984 T.P -
Especialidad: ENFERMERIA HOSPITALIZACION

2026-06-28

12:45 ANGELA.HUERTAS - ANGELA DAYANNE HUERTAS VARGAS

NOTA ENTREGA DE TURNO

Subjetivo

Entrego usuario de sexo masculino de 32 años, 2 meses y 7 dias de edad, en el servicio de URGENCIAS OBSERVACION ADULTO en cama UOAH12 con barandas arriba, Con diagnostico principal: FRACTURA DE LA DIAFISIS DE LA TIBIA, paciente refiere estar bien

Objetivo

Usuario en buenas condiciones generales, hemodinámicamente: estable afebril orientado en su estado de conciencia, con signos vitales: Tensión Arterial: **121/76 mmHg**, Frecuencia cardiaca: **87 latidos por minuto,** frecuencia respiratoria: **22 respiraciones por minuto,** saturación de oxigeno: **97 %,** temperatura: **36.0 °C,** glicemia capilar: no tomada sin oxigeno A la Valoración Cefalocaudal se encuentra: Cabeza: normocefálo, se observa equimosis preorbitaria izquierda ,Ojos: con pupilas isocoricas reactivas boca: sin protesis dentales, sin sonda. Cuello: sin presencia de masas, adenopatías ni ingurgitación yugular, Torax: Simétrico Expandible sin heridas ruidos cardiacos ritmicos sin sobreagregados, abdomen: blando, globoso, depresible no doloroso a la palpación presencia de ruidos intestinales, genitourinario: normo funcionales, íntegros, eliminacion espontanea . Extremidades superiores: Simétricas sin edema , extremidades inferiores: se observa inmovilizacion con ferula de yeso mas vendaje elastico en miembro inferior izquierdo sin edema sin

linea arterial con catéter venoso periferico calibre 18G marca CFIM, con fecha de inserción 2026-06-25 en la vena VENA MEDIA CEFALICA DEL ANTEBRAZO DERECHA conectado a rotulado según protocolo institucional, para ADMINISTRACION DE LIQUIDOS Y MEDICAMENTOS insertado por MONICA MARIA GOMEZ MARIN,, con cateter para paso de medicamentos y continuidad de manejo medico Con escala Glasgow 15/15, sin déficit neurológico adecuado tono muscular y fuerza con escala de valoración de riesgo de caidas **Downton 2** puntos **riesgo Bajo** riesgo de presentar caida, manilla de color azul con escala de valoración de riesgo de Lesiones por presión (LPP) **Braden de 23** puntos **Sin Riesgo** de presentar LPP, Con Manilla de identificación del servicio según protocolo institucional.

Actividades:

- Se deja cabecera a 30 grados para favorecer la respiración y evitar la broncoaspiración
- Se brinda educación a la familia y/o usuario sobre normas básicas del servicio: horarios, tiempo y número de visitantes
- Se educa paciente y/o familiar la importancia de mantener las barandas de la cama arriba y ubicación del timbre de llamado de enfermería
- Se explica sobre los derechos y deberes del usuario
- Administrar tratamiento médico ordenado
- Valorar signos vitales y avisar cambios
- Valorar reporte de laboratorios
- Vigilar sitio de inserción vena periférica o central
- Atender al llamado
- Avisar cambios
- Pendiente: Manejo Medico



_____
Profesional: ANGELA DAYANNE HUERTAS VARGAS
CC - 1118549435 T.P -
Especialidad: ENFERMERIA HOSPITALIZACION

07:00 ANGELA.HUERTAS - ANGELA DAYANNE HUERTAS VARGAS

NOTA INICIO DE TURNO

Subjetivo

Recibo usuario de sexo masculino de 32 años, 2 meses y 7 dias de edad, en el servicio de URGENCIAS OBSERVACION ADULTO en cama UOAH12 con barandas arriba, Con diagnostico principal: FRACTURA DE LA DIAFISIS DE LA TIBIA, paciente refiere estar bien

Objetivo

Usuario en buenas condiciones generales, hemodinámicamente: estable afebril orientado en su estado de conciencia, con signos vitales: Tensión Arterial: **121/76 mmHg**, Frecuencia cardiaca: **87 latidos por minuto,** frecuencia respiratoria: **22 respiraciones por minuto,** saturación de oxigeno: **97 %,** temperatura: **36.0 °C,** glicemia capilar: no tomada sin oxigeno A la Valoración Cefalocaudal se encuentra: Cabeza: normocefálo, se observa equimosis preorbitraria izquierda ,Ojos: con pupilas isocoricas reactivas boca: sin protesis dentales, sin sonda. Cuello: sin presencia de masas, adenopatías ni ingurgitación yugular, Torax: Simétrico Expandible sin heridas ruidos cardiacos ritmicos sin sobreagregados, abdomen: blando, globoso, depresible no doloroso a la palpación presencia de ruidos intestinales, genitourinario: normo funcionales, íntegros, eliminacion espontanea . Extremidades superiores: Simétricas sin edema , extremidades inferiores: se observa inmovilizacion con ferula de yeso mas vendaje elastico en miembro inferior izquierdo sin edema sin linea arterial con catéter venoso periferico calibre 18G marca CFIM, con fecha de inserción 2026-06-25 en la vena VENA MEDIA CEFALICA DEL ANTEBRAZO DERECHA conectado a rotulado según protocolo institucional, para ADMINISTRACION DE LIQUIDOS Y MEDICAMENTOS insertado por MONICA MARIA GOMEZ MARIN, con cateter para paso de medicamentos y continuidad de manejo medico Con escala Glasgow 15/15 sin déficit neurológico adecuado tono muscular y fuerza con escala de valoración de riesgo de caidas **Downton 2** puntos **riesgo Bajo** riesgo de presentar caida, manilla de color azul con escala de valoración de riesgo de Lesiones por presión (LPP) **Braden de 23** puntos **Sin Riesgo** de presentar LPP, Con Manilla de identificación del servicio según protocolo institucional.

Actividades:

- Se deja cabecera a 30 grados para favorecer la respiración y evitar la broncoaspiración
- Se brinda educación a la familia y/o usuario sobre normas básicas del servicio: horarios, tiempo y número de visitantes
- Se educa paciente y/o familiar la importancia de mantener las barandas de la cama arriba y ubicación del timbre de llamado de enfermería
- Se explica sobre los derechos y deberes del usuario
- Administrar tratamiento médico ordenado
- Valorar signos vitales y avisar cambios
- Valorar reporte de laboratorios
- Vigilar sitio de inserción vena periférica o central
- Atender al llamado
- Avisar cambios
- Pendiente: Manejo Medico



_____
Profesional: ANGELA DAYANNE HUERTAS VARGAS
CC - 1118549435 T.P -
Especialidad: ENFERMERIA HOSPITALIZACION

06:51 LILLY.HERRERA - HERRERA ARIAS LILLY LIZETH

NOTA ENTREGA DE TURNO

Subjetivo

Entrego usuario de sexo masculino de 32 años, 2 meses y 7 dias de edad, en el servicio de URGENCIAS OBSERVACION ADULTO en cama UOAH12 con barandas arriba, Con diagnostico principal: FRACTURA DE LA DIAFISIS DE LA TIBIA, paciente refiere estar de mejor

Objetivo

Usuario en buenas condiciones generales, hemodinámicamente: estable afebril orientado en su estado de conciencia, con signos vitales: Tensión Arterial: **116/88 mmHg**, Frecuencia cardiaca: **77 latidos por minuto,** frecuencia respiratoria: **18 respiraciones por minuto,** saturación de oxigeno: **99 %,** temperatura: **36.3 °C,** glicemia capilar: no tomada sin oxigeno A la Valoración Cefalocaudal se encuentra: Cabeza: normocefálo, sin presencia de heridas ,Ojos: con pupilas isocoricas reactivas boca: sin protesis dentales, sin sonda. Cuello: sin presencia de masas, adenopatías ni ingurgitación yugular, Torax: Simétrico Expandible sin heridas ruidos cardiacos ritmicos sin sobreagregados, abdomen: blando, depresible no doloroso a la palpación presencia de ruidos intestinales, genitourinario: normo funcionales, íntegros, eliminacion espontanea . Extremidades superiores: Simétricas sin edema , extremidades inferiores: ferula ´pie izquierdo sin edema sin linea arterial con catéter venoso periferico calibre 18G marca CFIM, con fecha de inserción 2026-06-25 en la vena VENA MEDIA CEFALICA DEL ANTEBRAZO DERECHA conectado a rotulado según protocolo institucional, para ADMINISTRACION DE LIQUIDOS Y MEDICAMENTOS insertado por MONICA MARIA GOMEZ MARIN,, CATETER Con escala Glasgow 15/15, sin déficit neurológico adecuado tono muscular y fuerza con escala de valoración de riesgo de caidas **Downton 2** puntos **riesgo Bajo** riesgo de presentar caida, manilla de color azul, blanca con escala de valoración de riesgo de Lesiones por presión (LPP) **Braden de 23** puntos **Sin Riesgo** de presentar LPP, Con Manilla de identificación del servicio según protocolo institucional.

Actividades:

- monitoreo hemodinámico
- Vigilar estado neurológico
- Se deja cabecera a 30 grados para favorecer la respiración y evitar la broncoaspiración
- Se brinda educación a la familia y/o usuario sobre normas básicas del servicio: horarios, tiempo y número de visitantes
- Se educa paciente y/o familiar la importancia de mantener las barandas de la cama arriba y ubicación del timbre de llamado de enfermería
- Se explica sobre los derechos y deberes del usuario
- Administrar tratamiento médico ordenado
- Valorar signos vitales y avisar cambios
- Realizar control de líquidos administrados y eliminados
- Valorar reporte de laboratorios
- Vigilar sitio de inserción vena periférica o central
- Atender al llamado
- Asistir dieta
- Avisar cambios



_____
Profesional: HERRERA ARIAS LILLY LIZETH
CC - 1118575061 T.P -
Especialidad: CIRCULANTE

19:32 LILLY.HERRERA - HERRERA ARIAS LILLY LIZETH

NOTA INICIO DE TURNO

Subjetivo

Recibo usuario de sexo masculino de 32 años, 2 meses y 7 dias de edad, en el servicio de URGENCIAS OBSERVACION ADULTO en cama UOAH12 con barandas arriba, Con diagnostico principal: FRACTURA DE LA DIAFISIS DE LA TIBIA, paciente refiere estar de mejor

Objetivo

Usuario en buenas condiciones generales, hemodinámicamente: estable afebril orientado en su estado de conciencia, con signos vitales: Tensión Arterial: **117/71 mmHg**, Frecuencia cardiaca: **89 latidos por minuto,** frecuencia respiratoria: **19 respiraciones por minuto,** saturación de oxigeno: **97 %,** temperatura: **36.0 °C,** glicemia capilar: no tomada sin oxigeno A la Valoración Cefalocaudal se encuentra: Cabeza: normocefálo, sin presencia de heridas ,Ojos: con pupilas isocoricas reactivas boca: sin protesis dentales, sin sonda. Cuello: sin presencia de masas, adenopatías ni ingurgitación yugular, Torax: Simétrico Expandible sin heridas ruidos cardiacos ritmicos sin sobreagregados, abdomen: blando, depresible no doloroso a la palpación presencia de ruidos intestinales, genitourinario: normo funcionales, íntegros, eliminacion espontanea . Extremidades superiores: Simétricas sin edema , extremidades inferiores: con ferula + vendaje en pierna izquierda sin edema sin linea arterial con catéter venoso periferico calibre 18G marca CFIM, con fecha de inserción 2026-06-25 en la vena VENA MEDIA CEFALICA DEL ANTEBRAZO DERECHA conectado a rotulado según protocolo institucional, para ADMINISTRACION DE LIQUIDOS Y MEDICAMENTOS insertado por MONICA MARIA GOMEZ MARIN, CATETER Con escala Glasgow 15/15 sin déficit neurológico adecuado tono muscular y fuerza con escala de valoración de riesgo de caidas **Downton 2** puntos **riesgo Bajo** riesgo de presentar caida, manilla de color azul, blanca con escala de valoración de riesgo de Lesiones por presión (LPP) **Braden de 23** puntos **Sin Riesgo** de presentar LPP, Con Manilla de identificación del servicio según protocolo institucional.

Actividades:

- monitoreo hemodinámico
- Vigilar estado neurológico
- Se deja cabecera a 30 grados para favorecer la respiración y evitar la broncoaspiración
- Se brinda educación a la familia y/o usuario sobre normas básicas del servicio: horarios, tiempo y número de visitantes
- Se educa paciente y/o familiar la importancia de mantener las barandas de la cama arriba y ubicación del timbre de llamado de enfermería
- Se explica sobre los derechos y deberes del usuario
- Administrar tratamiento médico ordenado
- Valorar signos vitales y avisar cambios
- Realizar control de líquidos administrados y eliminados
- Valorar reporte de laboratorios
- Vigilar sitio de inserción vena periférica o central
- Atender al llamado
- Asistir dieta
- Avisar cambios



_____
Profesional: HERRERA ARIAS LILLY LIZETH
CC - 1118575061 T.P -
Especialidad: CIRCULANTE

18:14 CARLOS.FORERO - CARLOS AUGUSTO FORERO GOMEZ

NOTA ENTREGA DE TURNO

Subjetivo

Entrego usuario de sexo masculino de 32 años, 2 meses y 6 dias de edad, en el servicio de URGENCIAS OBSERVACION ADULTO en cama UOAH12 con barandas arriba, Con diagnostico principal: FRACTURA DE LA DIAFISIS DE LA TIBIA, paciente refiere sentirse bien

Objetivo

Usuario en regulares condiciones generales, hemodinámicamente: estable afebril orientado en su estado de conciencia, con signos vitales: Tensión Arterial: **117/71 mmHg**, Frecuencia cardiaca: **89 latidos por minuto,** frecuencia respiratoria: **19 respiraciones por minuto,** saturación de oxigeno: **97 %,** temperatura: **36.0 °C,** glicemia capilar: no tomada sin oxigeno A la Valoración Cefalocaudal se encuentra: Cabeza: normocefálo, sin presencia de heridas ,Ojos: con pupilas isocoricas reactivas boca: sin protesis dentales, sin sonda. Cuello: sin presencia de masas, adenopatías ni ingurgitación yugular, Torax: Simétrico Expandible sin heridas ruidos cardiacos ritmicos sin sobreagregados, abdomen: blando, globoso, depresible no doloroso a la palpación presencia de ruidos

intestinales, genitourinario: normo funcionales, íntegros, eliminacion espontanea . Extremidades superiores: Simétricas sin edema , extremidades inferiores: ferula maas vendaje miembro inferior izzquierdo sin edema sin linea arterial con catéter venoso periferico calibre 18G marca CFIM, con fecha de inserción 2026-06-25 en la vena VENA MEDIA CEFALICA DEL ANTEBRAZO DERECHA conectado a rotulado según protocolo institucional, para ADMINISTRACION DE LIQUIDOS Y MEDICAMENTOS insertado por MONICA MARIA GOMEZ MARIN,, con líquidos endovenosos: pasando SSN 0.9%. Con escala Glasgow 15/15, sin déficit neurológico adecuado tono muscular y fuerza con escala de valoración de riesgo de caidas **Downton 1** puntos **riesgo Bajo** riesgo de presentar caida, manilla de color MANILLA DE IDENTIFICACION COLOR BLANCA. con escala de valoración de riesgo de Lesiones por presión (LPP) **Braden de 23** puntos **Sin Riesgo** de presentar LPP, Con Manilla de identificación del servicio según protocolo institucional.

Actividades:

- monitoreo hemodinámico
- Vigilar estado neurológico
- Se deja cabecera a 30 grados para favorecer la respiración y evitar la broncoaspiración
- Se brinda educación a la familia y/o usuario sobre normas básicas del servicio: horarios, tiempo y número de visitantes
- Se educa paciente y/o familiar la importancia de mantener las barandas de la cama arriba y ubicación del timbre de llamado de enfermería
- Se explica sobre los derechos y deberes del usuario
- Administrar tratamiento médico ordenado
- Valorar signos vitales y avisar cambios
- Realizar control de líquidos administrados y eliminados
- Valorar reporte de laboratorios
- Vigilar sitio de inserción vena periférica o central
- Atender al llamado
- Asistir dieta
- Avisar cambios



_____
Profesional: CARLOS AUGUSTO FORERO GOMEZ
CC - 86080735 T.P -
Especialidad: ENFERMERIA HOSPITALIZACION

13:33 CARLOS.FORERO - CARLOS AUGUSTO FORERO GOMEZ

NOTA INICIO DE TURNO

Subjetivo

Recibo usuario de sexo masculino de 32 años, 2 meses y 6 dias de edad, en el servicio de URGENCIAS OBSERVACION ADULTO en cama UOAH12 con barandas arriba, Con diagnostico principal: FRACTURA DE LA DIAFISIS DE LA TIBIA, paciente refiere sentirse bien

Objetivo

Usuario en regulares condiciones generales, hemodinámicamente: estable afebril orientado en su estado de conciencia, con signos vitales: Tensión Arterial: **129/64 mmHg**, Frecuencia cardiaca: **90 latidos por minuto,** frecuencia respiratoria: **20 respiraciones por minuto,** saturación de oxigeno: **98 %,** temperatura: **36.2 °C,** glicemia capilar: no tomada sin oxigeno A la Valoración Cefalocaudal se encuentra: Cabeza: normocefálo, sin presencia de heridas ,Ojos: con pupilas isocoricas reactivas boca: sin protesis dentales, sin sonda. Cuello: sin presencia de masas, adenopatías ni ingurgitación yugular, Torax: Simétrico Expandible sin heridas ruidos cardiacos ritmicos sin sobreagregados, abdomen: blando, globoso, depresible no doloroso a la palpación presencia de ruidos intestinales, genitourinario: normo funcionales, íntegros, eliminacion espontanea . Extremidades superiores: Simétricas sin edema , extremidades inferiores: ferula mas vendaje en miembro inferior izquierdo. sin edema sin linea arterial con catéter venoso periferico calibre 18G marca CFIM, con fecha de inserción 2026-06-25 en la vena VENA MEDIA CEFALICA DEL ANTEBRAZO DERECHA conectado a rotulado según protocolo institucional, para ADMINISTRACION DE LIQUIDOS Y MEDICAMENTOS insertado por MONICA MARIA GOMEZ MARIN, con líquidos endovenosos: pasando SSN 0.9%. Con escala Glasgow 15/15 sin déficit neurológico adecuado tono muscular y fuerza con escala de valoración de riesgo de caidas **Downton 1** puntos **riesgo Bajo** riesgo de presentar caida, manilla de color MANILLA DE IDENTIFICACION COLOR BLANCA. con escala de valoración de riesgo de Lesiones por presión (LPP) **Braden de 23** puntos **Sin Riesgo** de presentar LPP, Con Manilla de identificación del servicio según protocolo institucional.

Actividades:

- monitoreo hemodinámico
- Vigilar estado neurológico
- Se deja cabecera a 30 grados para favorecer la respiración y evitar la broncoaspiración
- Se brinda educación a la familia y/o usuario sobre normas básicas del servicio: horarios, tiempo y número de visitantes
- Se educa paciente y/o familiar la importancia de mantener las barandas de la cama arriba y ubicación del timbre de llamado de enfermería
- Se explica sobre los derechos y deberes del usuario
- Administrar tratamiento médico ordenado
- Valorar signos vitales y avisar cambios
- Realizar control de líquidos administrados y eliminados
- Valorar reporte de laboratorios
- Vigilar sitio de inserción vena periférica o central
- Atender al llamado
- Asistir dieta
- Avisar cambios

2026-06-27



_____
Profesional: CARLOS AUGUSTO FORERO GOMEZ
CC - 86080735 T.P -
Especialidad: ENFERMERIA HOSPITALIZACION

12:59 DEINER.MENDEZ - DEINER FABIAN MENDEZ ARANA

NOTA ENTREGA DE TURNO

Subjetivo

Entrego usuario de sexo masculino de 32 años, 2 meses y 6 dias de edad, en el servicio de URGENCIAS OBSERVACION ADULTO en cama UOAH12 con barandas arriba, Con diagnostico principal: FRACTURA DE LA DIAFISIS DE LA TIBIA, paciente refiere sentirse bien

Objetivo

Usuario en buenas condiciones generales, hemodinámicamente: estable febril orientado en su estado de conciencia, con signos vitales: Tensión Arterial:

129/64 mmHg, Frecuencia cardiaca: **90 latidos por minuto,** frecuencia respiratoria: **20 respiraciones por minuto,** saturación de oxigeno: **98 %,** temperatura: **36.2 °C,** glicemia capilar: no tomada sin oxigeno A la Valoración Cefalocaudal se encuentra: Cabeza: normocefálo, sin presencia de heridas ,Ojos: con pupilas isocoricas reactivas boca: con protesis dentales, sin sonda. Cuello: sin presencia de masas, adenopatías ni ingurgitación yugular, Torax: Simétrico Expandible sin heridas ruidos cardiacos ritmicos sin sobreagregados, abdomen: blando, globoso, depresible doloroso a la palpación presencia de ruidos intestinales, genitourinario: normo funcionales, íntegros, eliminacion espontanea . Extremidades superiores: Simétricas sin edema , extremidades inferiores: Simétricas sin edema sin linea arterial con catéter venoso periferico calibre 18G marca CFIM, con fecha de inserción 2026-06-25 en la vena VENA MEDIA CEFALICA DEL ANTEBRAZO DERECHA conectado a rotulado según protocolo institucional, para ADMINISTRACION DE LIQUIDOS Y MEDICAMENTOS insertado por MONICA MARIA GOMEZ MARIN,, con líquidos endovenosos: pasando SSN 0.9%. Con escala Glasgow 15/15, sin déficit neurológico adecuado tono muscular y fuerza con escala de valoración de riesgo de caidas **Downton 1** puntos **riesgo Bajo** riesgo de presentar caida, manilla de color azul con escala de valoración de riesgo de Lesiones por presión (LPP) **Braden de 23** puntos **Sin Riesgo** de presentar LPP, Con Manilla de identificación del servicio según protocolo institucional.

Actividades:

- Vigilar estado neurológico
- Se deja cabecera a 30 grados para favorecer la respiración y evitar la broncoaspiración
- Se brinda educación a la familia y/o usuario sobre normas básicas del servicio: horarios, tiempo y número de visitantes
- Se educa paciente y/o familiar la importancia de mantener las barandas de la cama arriba y ubicación del timbre de llamado de enfermería
- Se explica sobre los derechos y deberes del usuario
- Administrar tratamiento médico ordenado
- Valorar signos vitales y avisar cambios
- Valorar reporte de laboratorios
- Vigilar sitio de inserción vena periférica o central
- Atender al llamado
- Avisar cambios



Profesional: DEINER FABIAN MENDEZ ARANA
CC - 1118650824 T.P -
Especialidad: ENFERMERIA HOSPITALIZACION

07:15 DEINER.MENDEZ - DEINER FABIAN MENDEZ ARANA

NOTA INICIO DE TURNO

Subjetivo

Recibo usuario de sexo masculino de 32 años, 2 meses y 6 dias de edad, en el servicio de URGENCIAS OBSERVACION ADULTO en cama UOAH12 con barandas arriba, Con diagnostico principal: FRACTURA DE LA DIAFISIS DE LA TIBIA, paciente refiere sentirse bien

Objetivo

Usuario en buenas condiciones generales, hemodinámicamente: estable febril orientado en su estado de conciencia, con signos vitales: Tensión Arterial: **100/62 mmHg**, Frecuencia cardiaca: **88 latidos por minuto,** frecuencia respiratoria: **19 respiraciones por minuto,** saturación de oxigeno: **98 %,** temperatura: **36.2 °C,** glicemia capilar: no tomada sin oxigeno A la Valoración Cefalocaudal se encuentra: Cabeza: normocefálo, sin presencia de heridas ,Ojos: con pupilas isocoricas reactivas boca: con protesis dentales, sin sonda. Cuello: sin presencia de masas, adenopatías ni ingurgitación yugular, Torax: Simétrico Expandible sin heridas ruidos cardiacos ritmicos sin sobreagregados, abdomen: blando, depresible doloroso a la palpación presencia de ruidos intestinales, genitourinario: normo funcionales, íntegros, eliminacion espontanea . Extremidades superiores: Simétricas sin edema , extremidades inferiores: Simétricas con ferula + vendaje en miembro inferior izquierdo sin edema sin linea arterial con catéter venoso periferico calibre 18G marca CFIM, con fecha de inserción 2026-06-25 en la vena VENA MEDIA CEFALICA DEL ANTEBRAZO DERECHA conectado a rotulado según protocolo institucional, para ADMINISTRACION DE LIQUIDOS Y MEDICAMENTOS insertado por MONICA MARIA GOMEZ MARIN, con líquidos endovenosos: pasando SSN 0.9%. Con escala Glasgow 15/15 sin déficit neurológico adecuado tono muscular y fuerza con escala de valoración de riesgo de caidas **Downton 1** puntos **riesgo Bajo** riesgo de presentar caida, manilla de color azul con escala de valoración de riesgo de Lesiones por presión (LPP) **Braden de 23** puntos **Sin Riesgo** de presentar LPP, Con Manilla de identificación del servicio según protocolo institucional.

Actividades:

- Vigilar estado neurológico
- Se deja cabecera a 30 grados para favorecer la respiración y evitar la broncoaspiración
- Se brinda educación a la familia y/o usuario sobre normas básicas del servicio: horarios, tiempo y número de visitantes
- Se educa paciente y/o familiar la importancia de mantener las barandas de la cama arriba y ubicación del timbre de llamado de enfermería
- Se explica sobre los derechos y deberes del usuario
- Administrar tratamiento médico ordenado
- Valorar signos vitales y avisar cambios
- Valorar reporte de laboratorios
- Vigilar sitio de inserción vena periférica o central
- Atender al llamado
- Avisar cambios



Profesional: DEINER FABIAN MENDEZ ARANA
CC - 1118650824 T.P -
Especialidad: ENFERMERIA HOSPITALIZACION

06:57 LEIDY.JOYA - LEIDY GILLANDY JOYA BOLIVAR

NOTA ENTREGA DE TURNO

Subjetivo

Entrego usuario de sexo masculino de 32 años, 2 meses y 6 dias de edad, en el servicio de URGENCIAS OBSERVACION ADULTO en cama UOAH12 con barandas arriba, Con diagnostico principal: FRACTURA DE LA DIAFISIS DE LA TIBIA, paciente refiere sentirse bien

Objetivo

Usuario en buenas condiciones generales, hemodinámicamente: estable febril orientado en su estado de conciencia, con signos vitales: Tensión Arterial: **100/62 mmHg**, Frecuencia cardiaca: **88 latidos por minuto,** frecuencia respiratoria: **19 respiraciones por minuto,** saturación de oxigeno: **98 %,** temperatura: **36.2 °C,** glicemia capilar: no tomada sin oxigeno A la Valoración Cefalocaudal se encuentra: Cabeza: normocefálo, sin presencia de heridas ,Ojos: con pupilas isocoricas reactivas boca: con protesis dentales, sin sonda. Cuello: sin presencia de masas, adenopatías ni ingurgitación yugular, Torax: Simétrico

Expandible sin heridas ruidos cardiacos ritmicos sin sobreagregados, abdomen: blando, depresible no doloroso a la palpación presencia de ruidos intestinales, genitourinario: normo funcionales, íntegros, eliminacion espontanea . Extremidades superiores: Simétricas sin edema , extremidades inferiores: se observa ferula mas vendaje elastico en miembro inferior izquierdo sin edema sin linea arterial con catéter venoso periferico calibre 18G marca CFIM, con fecha de inserción 2026-06-25 en la vena VENA MEDIA CEFALICA DEL ANTEBRAZO DERECHA conectado a rotulado según protocolo institucional, para ADMINISTRACION DE LIQUIDOS Y MEDICAMENTOS insertado por MONICA MARIA GOMEZ MARIN,, CON CATETER ENDOVENOSO PERIFERICO PERMEABLE SIN SIGNOS DE FLEBITIS, PARA PASO DE TRATAMIENTO SEGUN ORDENES MEDICAS. Con escala Glasgow 15/15, sin déficit neurológico adecuado tono muscular y fuerza con escala de valoración de riesgo de caidas **Downton 1** puntos **riesgo Bajo** riesgo de presentar caida, manilla de color azul y blanca en compañia de familiar con escala de valoración de riesgo de Lesiones por presión (LPP) **Braden de 23** puntos **Sin Riesgo** de presentar LPP, Con Manilla de identificación del servicio según protocolo institucional.

Actividades:

- Se deja cabecera a 30 grados para favorecer la respiración y evitar la broncoaspiración
- Se brinda educación a la familia y/o usuario sobre normas básicas del servicio: horarios, tiempo y número de visitantes
- Se educa paciente y/o familiar la importancia de mantener las barandas de la cama arriba y ubicación del timbre de llamado de enfermería
- Se explica sobre los derechos y deberes del usuario
- Administrar tratamiento médico ordenado
- Valorar signos vitales y avisar cambios
- Valorar reporte de laboratorios
- Vigilar sitio de inserción vena periférica o central
- Atender al llamado
- Avisar cambios
- Pendiente: Manejo Medico



Profesional: LEIDY GILLANDY JOYA BOLIVAR
CC - 1118574895 T.P -
Especialidad: ENFERMERIA HOSPITALIZACION

19:00 LEIDY.JOYA - LEIDY GILLANDY JOYA BOLIVAR

NOTA INICIO DE TURNO

Subjetivo

Recibo usuario de sexo masculino de 32 años, 2 meses y 5 dias de edad, en el servicio de URGENCIAS OBSERVACION ADULTO en cama UOAH12 con barandas arriba, Con diagnostico principal: FRACTURA DE LA DIAFISIS DE LA TIBIA, paciente refiere SENTIRSE MEJOR

Objetivo

Usuario en buenas condiciones generales, hemodinámicamente: estable afebril orientado en su estado de conciencia, con signos vitales: Tensión Arterial: **122/70 mmHg**, Frecuencia cardiaca: **109 latidos por minuto,** frecuencia respiratoria: **19 respiraciones por minuto,** saturación de oxigeno: **96 %,** temperatura: **36.1 °C,** glicemia capilar: no tomada sin oxigeno A la Valoración Cefalocaudal se encuentra: Cabeza: normocefálo, sin presencia de heridas ,Ojos: con pupilas isocoricas reactivas boca: con protesis dentales, sin sonda. Cuello: sin presencia de masas, adenopatías ni ingurgitación yugular, Torax: Simétrico Expandible sin heridas ruidos cardiacos ritmicos sin sobreagregados, abdomen: blando, depresible no doloroso a la palpación presencia de ruidos intestinales, genitourinario: normo funcionales, íntegros, eliminacion espontanea . Extremidades superiores: Simétricas sin edema , extremidades inferiores: se observa ferula mas vendaje elastico en miembro inferior izquierdo sin edema sin linea arterial con catéter venoso periferico calibre 18G marca CFIM, con fecha de inserción 2026-06-25 en la vena VENA MEDIA CEFALICA DEL ANTEBRAZO DERECHA conectado a rotulado según protocolo institucional, para ADMINISTRACION DE LIQUIDOS Y MEDICAMENTOS insertado por MONICA MARIA GOMEZ MARIN, con líquidos endovenosos: pasando SSN 0.9%. Con escala Glasgow 15/15 sin déficit neurológico adecuado tono muscular y fuerza con escala de valoración de riesgo de caidas **Downton 1** puntos **riesgo Bajo** riesgo de presentar caida, manilla de color azul y blanca en compañia de familiar con escala de valoración de riesgo de Lesiones por presión (LPP) **Braden de 23** puntos **Sin Riesgo** de presentar LPP, Con Manilla de identificación del servicio según protocolo institucional.

Actividades:

- Se deja cabecera a 30 grados para favorecer la respiración y evitar la broncoaspiración
- Se brinda educación a la familia y/o usuario sobre normas básicas del servicio: horarios, tiempo y número de visitantes
- Se educa paciente y/o familiar la importancia de mantener las barandas de la cama arriba y ubicación del timbre de llamado de enfermería
- Se explica sobre los derechos y deberes del usuario
- Administrar tratamiento médico ordenado
- Valorar signos vitales y avisar cambios
- Valorar reporte de laboratorios
- Vigilar sitio de inserción vena periférica o central
- Atender al llamado
- Avisar cambios
- Pendiente: Manejo Medico



Profesional: LEIDY GILLANDY JOYA BOLIVAR
CC - 1118574895 T.P -
Especialidad: ENFERMERIA HOSPITALIZACION

18:23 MIRYAM.NINO - MIRYAM ANDREA NINO GONZALEZ

NOTA ENTREGA DE TURNO

Subjetivo

Entrego usuario de sexo masculino de 32 años, 2 meses y 5 dias de edad, en el servicio de URGENCIAS OBSERVACION ADULTO en cama UOAH12 con barandas arriba, Con diagnostico principal: FRACTURA DE LA DIAFISIS DE LA TIBIA, paciente refiere SENTIRSE BIEN

Objetivo

Usuario en regulares condiciones generales, hemodinámicamente: estable afebril orientado en su estado de conciencia, con signos vitales: Tensión Arterial: **121/75 mmHg**, Frecuencia cardiaca: **75 latidos por minuto,** frecuencia respiratoria: **19 respiraciones por minuto,** saturación de oxigeno: **99 %,** temperatura: **36.0 °C,** glicemia capilar: no tomada sin oxigeno A la Valoración Cefalocaudal se encuentra: Cabeza: normocefálo, sin presencia de heridas ,Ojos: con pupilas isocoricas reactivas boca: sin protesis dentales, sin sonda. Cuello: sin presencia de masas, adenopatías ni ingurgitación yugular, Torax: Simétrico Expandible sin heridas ruidos cardiacos ritmicos sin sobreagregados, abdomen: blando, depresible no doloroso a la palpación presencia de ruidos intestinales, genitourinario: normo funcionales, íntegros, eliminacion espontanea . Extremidades superiores: Simétricas sin edema , extremidades inferiores: Simétricas CON FELULA DE YESO EN PIERNA IZQUIERDA sin edema sin linea arterial con catéter venoso periferico calibre 18G marca CFIM, con fecha de inserción

2026-06-25 en la vena VENA MEDIA CEFALICA DEL ANTEBRAZO DERECHA conectado a rotulado según protocolo institucional, para ADMINISTRACION DE LIQUIDOS Y MEDICAMENTOS insertado por MONICA MARIA GOMEZ MARIN,, con líquidos endovenosos: pasando LACTATO DE RINGER A 100CC/H Con escala Glasgow 15/15, sin déficit neurológico adecuado tono muscular y fuerza con escala de valoración de riesgo de caidas **Downton 0** puntos **Sin riesgo** riesgo de presentar caida, manilla de color BLANCA con escala de valoración de riesgo de Lesiones por presión (LPP) **Braden de 23** puntos **Sin Riesgo** de presentar LPP, Con Manilla de identificación del servicio según protocolo institucional.

Actividades:

- Se deja cabecera a 30 grados para favorecer la respiración y evitar la broncoaspiración
- Se brinda educación a la familia y/o usuario sobre normas básicas del servicio: horarios, tiempo y número de visitantes
- Se educa paciente y/o familiar la importancia de mantener las barandas de la cama arriba y ubicación del timbre de llamado de enfermería
- Se explica sobre los derechos y deberes del usuario
- Administrar tratamiento médico ordenado
- Valorar signos vitales y avisar cambios
- Valorar reporte de laboratorios
- Vigilar sitio de inserción vena periférica o central
- Atender al llamado
- Avisar cambios
- Pendiente: Manejo Medico



Profesional: MIRYAM ANDREA NINO GONZALEZ
CC - 1055504647 T.P -
Especialidad: ENFERMERIA HOSPITALIZACION

13:00 MIRYAM.NINO - MIRYAM ANDREA NINO GONZALEZ

NOTA INICIO DE TURNO

Subjetivo

Recibo usuario de sexo masculino de 32 años, 2 meses y 5 dias de edad, en el servicio de URGENCIAS OBSERVACION ADULTO en cama UOAH12 con barandas arriba, Con diagnostico principal: FRACTURA DE LA DIAFISIS DE LA TIBIA, paciente refiere SENTIRSE BIEN

Objetivo

Usuario en regulares condiciones generales, hemodinámicamente: estable afebril orientado en su estado de conciencia, con signos vitales: Tensión Arterial: **95/59 mmHg**, Frecuencia cardiaca: **99 latidos por minuto,** frecuencia respiratoria: **20 respiraciones por minuto,** saturación de oxigeno: **97 %,** temperatura: **36.0 °C,** glicemia capilar: no tomada sin oxigeno A la Valoración Cefalocaudal se encuentra: Cabeza: normocefálo, sin presencia de heridas ,Ojos: con pupilas isocoricas reactivas boca: sin protesis dentales, sin sonda. Cuello: sin presencia de masas, adenopatías ni ingurgitación yugular, Torax: Simétrico Expandible sin heridas ruidos cardiacos ritmicos sin sobreagregados, abdomen: blando, globoso, depresible doloroso a la palpación presencia de ruidos intestinales, genitourinario: normo funcionales, íntegros, eliminacion espontanea . Extremidades superiores: Simétricas sin edema , extremidades inferiores: Simétricas FELULA DE YESO EN MIENBRO SUPERIOR IZQUIERDO sin edema sin linea arterial con catéter venoso periferico calibre 18G marca CFIM, con fecha de inserción 2026-06-25 en la vena VENA MEDIA CEFALICA DEL ANTEBRAZO DERECHA conectado a rotulado según protocolo institucional, para ADMINISTRACION DE LIQUIDOS Y MEDICAMENTOS insertado por MONICA MARIA GOMEZ MARIN, con líquidos endovenosos: pasando SSN 0.9%. PARA PASO DE MEDICAMENTOS Con escala Glasgow 15/15 sin déficit neurológico adecuado tono muscular y fuerza con escala de valoración de riesgo de caidas **Downton 0** puntos **Sin riesgo** riesgo de presentar caida, manilla de color AZUL Y BLANCA PACIENTE QUE SE MOVILIZA CON MULETAS con escala de valoración de riesgo de Lesiones por presión (LPP) **Braden de 23** puntos **Sin Riesgo** de presentar LPP, Con Manilla de identificación del servicio según protocolo institucional.

2026-06-26

Actividades:

- Se deja cabecera a 30 grados para favorecer la respiración y evitar la broncoaspiración
- Se brinda educación a la familia y/o usuario sobre normas básicas del servicio: horarios, tiempo y número de visitantes
- Se educa paciente y/o familiar la importancia de mantener las barandas de la cama arriba y ubicación del timbre de llamado de enfermería
- Se explica sobre los derechos y deberes del usuario
- Administrar tratamiento médico ordenado
- Valorar signos vitales y avisar cambios
- Valorar reporte de laboratorios
- Vigilar sitio de inserción vena periférica o central
- Atender al llamado
- Avisar cambios



Profesional: MIRYAM ANDREA NINO GONZALEZ
CC - 1055504647 T.P -
Especialidad: ENFERMERIA HOSPITALIZACION

12:50 LAURA.GONZALEZ - LAURA CAMILA GONZALEZ HERNANDEZ

NOTA ENTREGA DE TURNO

Subjetivo

Entrego usuario de sexo masculino de 32 años, 2 meses y 5 dias de edad, en el servicio de URGENCIAS OBSERVACION ADULTO en cama UOAH12 con barandas arriba, Con diagnostico principal: FRACTURA DE LA DIAFISIS DE LA TIBIA, paciente refiere sentirse bien

Objetivo

Usuario en buenas condiciones generales, hemodinámicamente: estable afebril orientado en su estado de conciencia, con signos vitales: Tensión Arterial: **98/60 mmHg**, Frecuencia cardiaca: **62 latidos por minuto,** frecuencia respiratoria: **18 respiraciones por minuto,** saturación de oxigeno: **96 %,** temperatura: **36.0 °C,** glicemia capilar: no tomada sin oxigeno A la Valoración Cefalocaudal se encuentra: Cabeza: normocefálo, sin presencia de heridas ,Ojos: con pupilas isocoricas reactivas boca: sin protesis dentales, sin sonda. Cuello: sin presencia de masas, adenopatías ni ingurgitación yugular, Torax: Simétrico Expandible sin heridas ruidos cardiacos ritmicos sin sobreagregados, abdomen: blando, globoso, depresible doloroso a la palpación presencia de ruidos intestinales, genitourinario: normo funcionales, íntegros, eliminacion espontanea . Extremidades superiores: Simétricas sin edema , extremidades inferiores: Simétricas sin edema sin linea arterial con catéter venoso periferico calibre 18G marca CFIM, con fecha de inserción 2026-06-25 en la vena VENA MEDIA CEFALICA DEL ANTEBRAZO DERECHA conectado a rotulado según protocolo institucional, para ADMINISTRACION DE LIQUIDOS Y MEDICAMENTOS insertado por MONICA MARIA GOMEZ MARIN,, con líquidos endovenosos: pasando SSN 0.9%. DIL DE MTOS Con escala Glasgow 15/15, sin déficit neurológico adecuado tono muscular y fuerza con escala de valoración de riesgo de caidas **Downton 0** puntos **Sin riesgo** riesgo de presentar caida, manilla de color azul,BLANCO con escala de valoración de riesgo de Lesiones por presión (LPP) **Braden de 23** puntos **Sin Riesgo** de presentar LPP, Con Manilla de identificación del servicio según protocolo institucional.

Actividades:

- monitoreo hemodinámico
- Vigilar estado neurológico
- Se deja cabecera a 30 grados para favorecer la respiración y evitar la broncoaspiración
- Se brinda educación a la familia y/o usuario sobre normas básicas del servicio: horarios, tiempo y número de visitantes
- Se educa paciente y/o familiar la importancia de mantener las barandas de la cama arriba y ubicación del timbre de llamado de enfermería
- Se explica sobre los derechos y deberes del usuario
- Administrar tratamiento médico ordenado
- Valorar signos vitales y avisar cambios
- Realizar control de líquidos administrados y eliminados
- Valorar reporte de laboratorios
- Vigilar sitio de inserción vena periférica o central
- Atender al llamado
- Asistir dieta
- Avisar cambios



_____
Profesional: LAURA CAMILA GONZALEZ HERNANDEZ
CC - 1006773681 T.P -
Especialidad: ENFERMERIA HOSPITALIZACION

06:52 LINEY.GUAYARA - LINEY NAHOME GUAYARA GARZON

NOTA ENTREGA DE TURNO

Subjetivo

Entrego usuario de sexo masculino de 32 años, 2 meses y 5 dias de edad, en el servicio de URGENCIAS OBSERVACION ADULTO en cama UOAH12 con barandas arriba, Con diagnostico principal: FRACTURA DE LA DIAFISIS DE LA TIBIA, paciente refiere sentirse mejor,EN COMPAÑIA DE FAMILIAR.

Objetivo

Usuario en buenas condiciones generales, hemodinámicamente: estable afebril orientado en su estado de conciencia, con signos vitales: Tensión Arterial: **115/74 mmHg**, Frecuencia cardiaca: **100 latidos por minuto,** frecuencia respiratoria: **20 respiraciones por minuto,** saturación de oxigeno: **96 %,** temperatura: **36.4 °C,** glicemia capilar: no tomada sin oxigeno A la Valoración Cefalocaudal se encuentra: Cabeza: normocefálo, sin presencia de heridas+ CUELLO ORTOPEDICO ,Ojos: con pupilas isocoricas reactivas boca: sin protesis dentales, sin sonda. Cuello: sin presencia de masas, adenopatías ni ingurgitación yugular, Torax: Simétrico Expandible sin heridas ruidos cardiacos ritmicos sin sobreagregados, abdomen: blando, depresible no doloroso a la palpación presencia de ruidos intestinales, genitourinario: normo funcionales, íntegros, eliminacion espontanea . Extremidades superiores: Simétricas sin edema , extremidades inferiores: Simétricas SE OBSERVA FERULA DE YESO EN MIEMBRO INFERIOR IZQUIERDO sin edema sin linea arterial con catéter venoso periferico calibre 18G marca CFIM, con fecha de inserción 2026-06-25 en la vena VENA MEDIA CEFALICA DEL ANTEBRAZO DERECHA conectado a rotulado según protocolo institucional, para ADMINISTRACION DE LIQUIDOS Y MEDICAMENTOS insertado por MONICA MARIA GOMEZ MARIN,, con líquidos endovenosos: pasando SSN 0.9%. Con escala Glasgow 15/15, sin déficit neurológico adecuado tono muscular y fuerza con escala de valoración de riesgo de caidas **Downton 0** puntos **Sin riesgo** riesgo de presentar caida, manilla de color azul, BLANCO con escala de valoración de riesgo de Lesiones por presión (LPP) **Braden de 23** puntos **Sin Riesgo** de presentar LPP, Con Manilla de identificación del servicio según protocolo institucional.

Actividades:

- monitoreo hemodinámico
- Vigilar estado neurológico
- Se deja cabecera a 30 grados para favorecer la respiración y evitar la broncoaspiración
- Se brinda educación a la familia y/o usuario sobre normas básicas del servicio: horarios, tiempo y número de visitantes
- Se educa paciente y/o familiar la importancia de mantener las barandas de la cama arriba y ubicación del timbre de llamado de enfermería
- Se explica sobre los derechos y deberes del usuario
- Administrar tratamiento médico ordenado
- Valorar signos vitales y avisar cambios
- Realizar control de líquidos administrados y eliminados
- Valorar reporte de laboratorios
- Vigilar sitio de inserción vena periférica o central
- Atender al llamado
- Asistir dieta
- Avisar cambios



_____
Profesional: LINEY NAHOME GUAYARA GARZON
CC - 1029640507 T.P -
Especialidad: ENFERMERIA GENERAL CE

19:00 LINEY.GUAYARA - LINEY NAHOME GUAYARA GARZON

NOTA INICIO DE TURNO

Subjetivo

Recibo usuario de sexo masculino de 32 años, 2 meses y 4 dias de edad, en el servicio de URGENCIAS OBSERVACION ADULTO en cama UOAH12 con barandas arriba, Con diagnostico principal: MOTOCICLISTA LESIONADO EN ACCIDENTE DE TRANSPORTE SIN COLISION, CONDUCTOR LESIONADO EN ACCIDENTE DE TRANSITO, paciente refiere sentirse mejor, en compañia de familiar.

Objetivo

Usuario en buenas condiciones generales, hemodinámicamente: estable afebril orientado en su estado de conciencia, con signos vitales: Tensión Arterial: **112/88 mmHg**, Frecuencia cardiaca: **77 latidos por minuto,** frecuencia respiratoria: **18 respiraciones por minuto,** saturación de oxigeno: **99 %,** temperatura: **36.3 °C,** glicemia capilar: no tomada sin oxigeno A la Valoración Cefalocaudal se encuentra: Cabeza: normocefálo, con uso de cuello ortopedico ,Ojos: con pupilas isocoricas reactivas boca: sin protesis dentales, sin sonda. Cuello: sin presencia de masas, adenopatías ni ingurgitación yugular, Torax: Simétrico Expandible sin heridas ruidos cardiacos ritmicos sin sobreagregados, abdomen: blando, depresible no doloroso a la palpación presencia de ruidos intestinales, genitourinario: normo funcionales, íntegros, eliminacion espontanea . Extremidades superiores: Simétricas sin edema , extremidades inferiores: Simétricas, con ferula de yeso en miembro inferior izquierdo sin edema sin linea arterial con catéter venoso periferico calibre 18G marca CFIM, con fecha de inserción 2026-06-25 en la vena VENA MEDIA CEFALICA DEL ANTEBRAZO DERECHA conectado a rotulado según protocolo institucional, para ADMINISTRACION DE LIQUIDOS Y MEDICAMENTOS insertado por MONICA MARIA GOMEZ MARIN, con líquidos endovenosos: pasando lactato de ringer a 100cc/h. Con escala Glasgow 15/15 sin déficit neurológico adecuado tono muscular y fuerza con escala de valoración de riesgo de caidas **Downton 0** puntos **Sin riesgo** riesgo de presentar caida, manilla de color azul, blanco. con escala de valoración de riesgo de Lesiones por presión (LPP) **Braden de 23** puntos **Sin Riesgo** de presentar LPP, Con Manilla de identificación del servicio según protocolo institucional.

Actividades:

- monitoreo hemodinámico
- Vigilar estado neurológico
- Se deja cabecera a 30 grados para favorecer la respiración y evitar la broncoaspiración
- Se brinda educación a la familia y/o usuario sobre normas básicas del servicio: horarios, tiempo y número de visitantes
- Se educa paciente y/o familiar la importancia de mantener las barandas de la cama arriba y ubicación del timbre de llamado de enfermería
- Se explica sobre los derechos y deberes del usuario
- Administrar tratamiento médico ordenado
- Valorar signos vitales y avisar cambios
- Realizar control de líquidos administrados y eliminados
- Valorar reporte de laboratorios
- Vigilar sitio de inserción vena periférica o central
- Atender al llamado
- Asistir dieta
- Avisar cambios

_____
Profesional: LINEY NAHOME GUAYARA GARZON
CC - 1029640507 T.P -
Especialidad: ENFERMERIA GENERAL CE

18:50 LILLY.HERRERA - HERRERA ARIAS LILLY LIZETH

NOTA ENTREGA DE TURNO

Subjetivo

Entrego usuario de sexo masculino de 32 años, 2 meses y 4 dias de edad, en el servicio de URGENCIAS OBSERVACION ADULTO en cama UOAH12 con barandas arriba, Con diagnostico principal: MOTOCICLISTA LESIONADO EN ACCIDENTE DE TRANSPORTE SIN COLISION, CONDUCTOR LESIONADO EN ACCIDENTE DE TRANSITO, paciente refiere estar de mejor

Objetivo

Usuario en buenas condiciones generales, hemodinámicamente: estable afebril orientado en su estado de conciencia, con signos vitales: Tensión Arterial: **129/79 mmHg**, Frecuencia cardiaca: **118 latidos por minuto,** frecuencia respiratoria: **20 respiraciones por minuto,** saturación de oxigeno: **98 %,** temperatura: **36.2 °C,** glicemia capilar: no tomada sin oxigeno A la Valoración Cefalocaudal se encuentra: Cabeza: normocefálo, sin presencia de heridas, con cuello ortopedico hasta nueva orden ,Ojos: con pupilas isocoricas reactivas boca: sin protesis dentales, sin sonda. Cuello: sin presencia de masas, adenopatías ni ingurgitación yugular, Torax: Simétrico Expandible sin heridas ruidos cardiacos ritmicos sin sobreagregados, abdomen: blando, depresible no doloroso a la palpación presencia de ruidos intestinales, genitourinario: normo funcionales, íntegros, eliminacion espontanea . Extremidades superiores: Simétricas sin edema , extremidades inferiores: Simétricas sin edema sin linea arterial con catéter venoso periferico calibre 18G marca CFIM, con fecha de inserción 2026-06-25 en la vena VENA MEDIA CEFALICA DEL ANTEBRAZO DERECHA conectado a rotulado según protocolo institucional, para ADMINISTRACION DE LIQUIDOS Y MEDICAMENTOS insertado por MONICA MARIA GOMEZ MARIN,, lactato ringer 100cc/h Con escala Glasgow 15/15, sin déficit neurológico adecuado tono muscular y fuerza con escala de valoración de riesgo de caidas **Downton 0** puntos **Sin riesgo** riesgo de presentar caida, manilla de color azul, blanca con escala de valoración de riesgo de Lesiones por presión (LPP) **Braden de 23** puntos **Sin Riesgo** de presentar LPP, Con Manilla de identificación del servicio según protocolo institucional.

Actividades:

- monitoreo hemodinámico
- Vigilar estado neurológico
- Se deja cabecera a 30 grados para favorecer la respiración y evitar la broncoaspiración
- Se brinda educación a la familia y/o usuario sobre normas básicas del servicio: horarios, tiempo y número de visitantes
- Se educa paciente y/o familiar la importancia de mantener las barandas de la cama arriba y ubicación del timbre de llamado de enfermería
- Se explica sobre los derechos y deberes del usuario
- Administrar tratamiento médico ordenado
- Valorar signos vitales y avisar cambios
- Realizar control de líquidos administrados y eliminados
- Valorar reporte de laboratorios
- Vigilar sitio de inserción vena periférica o central
- Atender al llamado
- Asistir dieta
- Avisar cambios



_____
Profesional: HERRERA ARIAS LILLY LIZETH
CC - 1118575061 T.P -
Especialidad: CIRCULANTE

14:50 MONICA.GOMEZ - MONICA MARIA GOMEZ MARIN

NOTA DE ENFERMERIA OBSERVACION

Subjetivo

2026-06-25

Ingresa Usuario de sexo masculino de 32 años de edad , al servicio de URGENCIAS CONSULTA procedente de REMISION DE MANI con indicación de internación por diagnóstico: MOTOCICLISTA LESIONADO EN ACCIDENTE DE TRANSPORTE SIN COLISION, CONDUCTOR LESIONADO EN ACCIDENTE DE TRANSITO ubicado en: en camilla con barandas arriba paciente refiere ACCIDENTE DE TRANSITO EN CALIDAD DE MOTOCICLETA FRACTURA DE TIBIA Y PERONÉ DERECHA A DESCARTAR

Objetivo

Usuario en buenas condiciones generales, orientado en su estado de conciencia, con signos vitales: Tensión Arterial: **129/79 mmHg**, Frecuencia cardiaca: **118 latidos por minuto,** frecuencia respiratoria: **20 respiraciones por minuto,** saturación de oxigeno: **98 %,** temperatura: **36.2 °C,** es valorado por: medico general quien ordena: administración de medicamentos, y toma de exámenes diagnósticos complementarios con manilla de identificación según protocolo institucional y se ejecutan órdenes médicas.

Actividades:

- Toma de laboratorios complementarios
- Administrar tratamiento médico ordenado
- Valorar reporte de laboratorios complementarios.

- PACIENTE PRESENTA EDEMA Y EQUIMOSIS EN PARPADO IZQUIERDO ESCORIACIONES EN MIEMBROS SUPERIORES FERULA DE YESO EXTRAINSTITUCIONAL DEL LUGRA DE REMISIÓN SE TRASLADA PARA TOMA DE IMA´GESN DIAGNÓSTICAS PENDIENTE VALORACIÓN POR ESPECIALIDADES



_____
Profesional: MONICA MARIA GOMEZ MARIN
CC - 1053787168 T.P -
Especialidad: ENFERMERIA HOSPITALIZACION

14:50 MONICA.GOMEZ - MONICA MARIA GOMEZ MARIN

NOTA DE INSERCION CATETER VENOSO PERIFERICO (CVP)

Subjetivo:

Usuario con indicacion medica de Insercion Cateter venoso periferico (CVP) , se le explica a Paciente procedimiento a realizar el cual refiere comprender y aceptar.

Objetivo:

Se ubica paciente para el procedimiento, se preparan materiales para la canalizacion de la via. Previo lavado de manos se procede a realizar con tecnica limpia la respectiva asepsia y antisepsia del area donde se realizara la puncion limpiando del centro a la periferia con sachet y clorhedixina alcohol para posteriormente insertar cateter # 18G tras primera Puncion, obteniendose canalizacion de VENA MEDIA CEFALICA DEL ANTEBRAZO DERECHA se realiza barrido con SSN 0.9 porciento, se verifica permeabilidad, observandose retorno venoso por cateter, y se conecta a Extension de Anestesia, se fija y cubre con: Fixomull se rotula segun Protocolo institucional, Procedimiento realizado sin complicaciones.

Fecha de insercion: 2026-06-25
Nombre de quien paso el cateter:MONICA MARIA GOMEZ MARIN
Fecha de cambio: 2026-6-28

Actividades:
-Vigilar signos de flebitis
-Verificar permeabilidad de la via
-Vigilar zona de puncion
-Dar educacion al usuario sobre los cuidados de CVP, la no manipulacion del circuito e importancia de informar al personal asistencial sobre cualquier anomalia sintomatologia que presente
-Hacer registro y seguimiento de CVP.
-Cambio de canalizacion cada 72 horas o cuando lo amerite



_____
Profesional: MONICA MARIA GOMEZ MARIN
CC - 1053787168 T.P -
Especialidad: ENFERMERIA HOSPITALIZACION

14:23 EDWIN.CASTRO - CASTRO HERRERA EDWIN RICARDO

NOTA DE INGRESO CONSULTA

Subjetivo

Ingresa Usuario de sexo masculino de 32 años de edad , al servicio de URGENCIAS CONSULTA remitido de MANI en camilla con barandas arriba acompañante refiere REMISION DESDE IPS DE MANI EN AMBULANCIA BASICA AUX ANA TORRES POR PRESENTAR CUADRO CLINICO CARACTERIZADO POR ACCIDENTE DE TRANSITO EN CALIDAD DE CONDUCTOR DE MOTOCICLETA SIN COLISION, EN LA VEREDA BEBEA A LAS 06+30AM YOPAL CASANARE, QUIEN REFIERE "IBA MANEJANDO LA MOTO CUANDO SALI DEL TRABAJO Y CREO QUE ME QUEDE DORMIDO Y ME SALI DE LA CARRETERA" CON PERDIDA DEL CONOCIMIENTO, CON MULTIPLES CONTUSIONES, DE PREDOMINIO EN MIEMBRO INFERIOR IZQUIERDO, MANOS, CADERA, TORAX, Y COLUMNA, CONCOMITANTEMENTE, DEFORMIDAD OSEA EN MIEMBRO INFERIOR, DOLOR DE ESPALDA, LIMITACION PARCIAL PARA LA MOVILIDAD, POR LO CUAL ES LLEVADO A CENTRO DE PRIMER NIVEL DONDE REALIZAN MANEJO SINTOMATICO, INMOVILIZAN CON FERULA DE YESO SUROPEDIDA MII, DECIDEN REMITIR PARA ESTUDIO DE EXTENSION Y VALORACION POR ESPECIALISTAS

Objetivo

Usuario en buenas condiciones generales, orientado en su estado de conciencia, con signos vitales: Tensión Arterial: **129/79 mmHg**, Frecuencia cardiaca: **118 latidos por minuto,** frecuencia respiratoria: **20 respiraciones por minuto,** saturación de oxigeno: **98 %,** temperatura: **36.2 °C,** es valorado por: medico general quien ordena: administración de medicamentos, y toma de exámenes diagnósticos

Actividades:

- Toma de laboratorios de ingreso
- Administrar tratamiento médico ordenado
- Se brinda educación a la familia y/o usuario sobre normas básicas del servicio: horarios, tiempo y número de visitantes.
- Se explica sobre los derechos y deberes del usuario.
- Valorar reporte de laboratorios de ingreso.
- pendiente revaloración POR ESPECIALISTA EN CX GENERAL, ORTOPEDIA Y NEUROCX



_____
Profesional: CASTRO HERRERA EDWIN RICARDO
CC - 1116790646 T.P -
Especialidad: ENFERMERIA HOSPITALIZACION

DIAGNOSTICOS DE ENFERMERIA

00132-DOLOR AGUDO

DOLOR AGUDO, relacionado con: Agentes Biológicos. Evidenciado por: Informes verbales de dolor.
DIAGNOSTICO DE ENFERMERIA NANDA DOLOR AGUDO. ASIGNADO EL 2026-06-25 14:23:18 POR CASTRO HERRERA EDWIN RICARDO, MARCADO COMO PRIMARIO.
DESCRIPCION: Experiencia sensitiva y emocional desagradable ocasionada por una lesión tisular real o potencial o descrita en tales términos; inicio súbito o lento de cualquier intensidad de leve a severa con un final anticipado o previsible de una duración menor de seis meses.

REGISTRO NOTAS DE TERAPIA FÍSICA

EVOLUCIÓN: 2556897 **FECHA:** 01/07/2026 **HORA:** 12:39:43

NOTAS CLINICAS: 01/07/2026 NOTA DE TERAPIA FÍSICA TURNO MAÑANA HOSPITALIZACION 1ER PISO PACIENTE MASCULINO DE 32 AÑOS DE EDAD CON DIAGNOSTICOS DE: FRACTURA DE TIBIA Y PERONE IZQUIERDA TRAUMACRANEOENCEFALICO LEVE --HEMORRAGIA SUBARACNOIDEA GRADO I DIFUSA TRAUMA DE COLUMNA DORSAL --FRACTURA DE T4 AO A1 - FRACTURA DE T5 AO A1 - FRACTURA DE T6 AO A1 - FRACTURA DE T7 AO A1 TRAUMA TORACOABDOMINAL DESCARTADO ACCIDENTE DE TRANSITO EN CALIDAD DE CONDUCTOR DE MOTOCICLETA PTE SE ENCUENTRA EN CX



Profesional: ANGELA ADRIANA CHAPARRO SUAREZ
CC - 46382870
Especialidad: FISIOTERAPEUTA

APOYOS DIAGNOSTICOS SOLICITADOS

TIPO	CARGO	DESCRIPCION		FECHA/HORA
IMAGENOLOGIA	873313	POS	RADIOGRAFIA DE PIERNA (AP, LATERAL)	2/7/2026 - 08:03:21
	Observacion			
	Orden Profesional	JEAN CARLOS NUNEZ YAGUNA		
	Diagnosticos Presuntivos	PRIMARIO TIPO DX CODIGO DIAGNOSTICO DX 1 CN S822 FRACTURA DE LA DIAFISIS DE LA TIBIA (ID) - IMPRESION DIAGNOSTICA (CN) - CONFIRMADO NUEVO (CR) - CONFIRMADO REPETIDO		
SOLICITUD AMBULATORIA				
IMAGENOLOGIA	873431	POS	RADIOGRAFIA DE TOBILLO (AP, LATERAL Y ROTACION INTERNA)	2/7/2026 - 08:03:21
	Observacion			
	Orden Profesional	JEAN CARLOS NUNEZ YAGUNA		
	Diagnosticos Presuntivos	PRIMARIO TIPO DX CODIGO DIAGNOSTICO DX 1 CN S822 FRACTURA DE LA DIAFISIS DE LA TIBIA (ID) - IMPRESION DIAGNOSTICA (CN) - CONFIRMADO NUEVO (CR) - CONFIRMADO REPETIDO		
SOLICITUD AMBULATORIA				
IMAGENOLOGIA	873313	POS	RADIOGRAFIA DE PIERNA (AP, LATERAL)	1/7/2026 - 14:18:02
	Observacion	IZQ: CONTROL		
	Orden Profesional	JEAN CARLOS NUNEZ YAGUNA		
	Diagnosticos Presuntivos	PRIMARIO TIPO DX CODIGO DIAGNOSTICO DX 1 CN S822 FRACTURA DE LA DIAFISIS DE LA TIBIA (ID) - IMPRESION DIAGNOSTICA (CN) - CONFIRMADO NUEVO (CR) - CONFIRMADO REPETIDO		
IMAGENOLOGIA	873431	POS	RADIOGRAFIA DE TOBILLO (AP, LATERAL Y ROTACION INTERNA)	1/7/2026 - 14:18:02
	Observacion	IZQ		
	Orden Profesional	JEAN CARLOS NUNEZ YAGUNA		
	Diagnosticos Presuntivos	PRIMARIO TIPO DX CODIGO DIAGNOSTICO DX 1 CN S822 FRACTURA DE LA DIAFISIS DE LA TIBIA (ID) - IMPRESION DIAGNOSTICA (CN) - CONFIRMADO NUEVO (CR) - CONFIRMADO REPETIDO		
LABORATORIOS	902210	POS	HEMOGRAMA IV (HEMOGLOBINA HEMATOCRITO RECUENTO DE ERITROCITOS INDICES ERITROCITARIOS LEUCOGRAMA RECUENTO DE PLAQUETAS INDICES PLAQUETARIOS Y MORFOLOGIA ELECTRONICA E HISTOGRAMA) AUTOMATIZADO	29/6/2026 - 20:48:43
	Observacion			
	Orden Profesional	CESAR ORLANDO LOPEZ VEGA		
	Diagnosticos Presuntivos	PRIMARIO TIPO DX CODIGO DIAGNOSTICO DX 1 CN S822 FRACTURA DE LA DIAFISIS DE LA TIBIA (ID) - IMPRESION DIAGNOSTICA (CN) - CONFIRMADO NUEVO (CR) - CONFIRMADO REPETIDO		
LABORATORIOS	903895	POS	CREATININA EN SUERO U OTROS FLUIDOS	29/6/2026 - 20:48:43
	Observacion			
	Orden Profesional	CESAR ORLANDO LOPEZ VEGA		
	Diagnosticos Presuntivos	PRIMARIO TIPO DX CODIGO DIAGNOSTICO DX 1 CN S822 FRACTURA DE LA DIAFISIS DE LA TIBIA (ID) - IMPRESION DIAGNOSTICA (CN) - CONFIRMADO NUEVO (CR) - CONFIRMADO REPETIDO		
	903856	POS	NITROGENO UREICO	29/6/2026 - 20:48:43
	Observacion			
	Orden	CESAR ORLANDO LOPEZ VEGA		

LABORATORIOS	Profesional			
	Diagnosticos Presuntivos	PRIMARIO TIPO DX CODIGO DIAGNOSTICO DX 1 CN S822 FRACTURA DE LA DIAFISIS DE LA TIBIA (ID) - IMPRESION DIAGNOSTICA (CN) - CONFIRMADO NUEVO (CR) - CONFIRMADO REPETIDO		
LABORATORIOS	902045	POS	TIEMPO DE PROTROMBINA [TP]	29/6/2026 - 20:48:43
	Observacion			
	Orden Profesional	CESAR ORLANDO LOPEZ VEGA		
	Diagnosticos Presuntivos	PRIMARIO TIPO DX CODIGO DIAGNOSTICO DX 1 CN S822 FRACTURA DE LA DIAFISIS DE LA TIBIA (ID) - IMPRESION DIAGNOSTICA (CN) - CONFIRMADO NUEVO (CR) - CONFIRMADO REPETIDO		
LABORATORIOS	902049	POS	TIEMPO DE TROMBOPLASTINA PARCIAL [TTP]	29/6/2026 - 20:48:43
	Observacion			
	Orden Profesional	CESAR ORLANDO LOPEZ VEGA		
	Diagnosticos Presuntivos	PRIMARIO TIPO DX CODIGO DIAGNOSTICO DX 1 CN S822 FRACTURA DE LA DIAFISIS DE LA TIBIA (ID) - IMPRESION DIAGNOSTICA (CN) - CONFIRMADO NUEVO (CR) - CONFIRMADO REPETIDO		
IMAGENOLOGIA	879131	POS	TOMOGRAFIA COMPUTADA DE SENOS PARANASALES O CARA	29/6/2026 - 20:48:43
	Observacion			
	Orden Profesional	CESAR ORLANDO LOPEZ VEGA		
	Diagnosticos Presuntivos	PRIMARIO TIPO DX CODIGO DIAGNOSTICO DX 1 CN S822 FRACTURA DE LA DIAFISIS DE LA TIBIA (ID) - IMPRESION DIAGNOSTICA (CN) - CONFIRMADO NUEVO (CR) - CONFIRMADO REPETIDO		
IMAGENOLOGIA	879111	POS	TOMOGRAFIA COMPUTADA DE CRANEO SIMPLE	27/6/2026 - 09:47:54
	Observacion	CONTROL AMBULATORIO EN 1 MES		
	Orden Profesional	DIANA MARCELA SANCHEZ PARRA		
	Diagnosticos Presuntivos	PRIMARIO TIPO DX CODIGO DIAGNOSTICO DX 1 CN S822 FRACTURA DE LA DIAFISIS DE LA TIBIA (ID) - IMPRESION DIAGNOSTICA (CN) - CONFIRMADO NUEVO (CR) - CONFIRMADO REPETIDO		
SOLICITUD AMBULATORIA				
IMAGENOLOGIA	883220	POS	RESONANCIA MAGNETICA DE COLUMNA TORACICA SIMPLE	26/6/2026 - 10:57:39
	Observacion	SOSPECHA DE FRACTURA DE T5		
	Orden Profesional	DIANA MARCELA SANCHEZ PARRA		
	Diagnosticos Presuntivos	PRIMARIO TIPO DX CODIGO DIAGNOSTICO DX 1 CN S822 FRACTURA DE LA DIAFISIS DE LA TIBIA (ID) - IMPRESION DIAGNOSTICA (CN) - CONFIRMADO NUEVO (CR) - CONFIRMADO REPETIDO		
IMAGENOLOGIA	879111	POS	TOMOGRAFIA COMPUTADA DE CRANEO SIMPLE	26/6/2026 - 10:57:39
	Observacion	CONTROL 6AM		
	Orden Profesional	DIANA MARCELA SANCHEZ PARRA		
	Diagnosticos Presuntivos	PRIMARIO TIPO DX CODIGO DIAGNOSTICO DX 1 CN S822 FRACTURA DE LA DIAFISIS DE LA TIBIA (ID) - IMPRESION DIAGNOSTICA (CN) - CONFIRMADO NUEVO (CR) - CONFIRMADO REPETIDO		
IMAGENOLOGIA	879520	POS	TOMOGRAFIA COMPUTADA DE MIEMBROS INFERIORES Y ARTICULACIONES	26/6/2026 - 00:57:32
	Observacion	TOBILLO IZQ		
	Orden Profesional	FREDDY ALEXANDER FAJARDO SILVA		
	Diagnosticos Presuntivos	PRIMARIO TIPO DX CODIGO DIAGNOSTICO DX 1 ID V284 MOTOCICLISTA LESIONADO EN ACCIDENTE DE TRANSPORTE SIN COLISION, CONDUCTOR LESIONADO EN ACCIDENTE DE TRANSITO (ID) - IMPRESION DIAGNOSTICA (CN) - CONFIRMADO NUEVO (CR) - CONFIRMADO REPETIDO		
IMAGENOLOGIA	873313	POS	RADIOGRAFIA DE PIERNA (AP, LATERAL)	26/6/2026 - 00:57:32
	Observacion	IZQ: (AP, LATERAL)		
	Orden Profesional	FREDDY ALEXANDER FAJARDO SILVA		
	Diagnosticos Presuntivos	PRIMARIO TIPO DX CODIGO DIAGNOSTICO DX 1 ID V284 MOTOCICLISTA LESIONADO EN ACCIDENTE DE TRANSPORTE SIN COLISION, CONDUCTOR LESIONADO EN ACCIDENTE DE TRANSITO (ID) - IMPRESION DIAGNOSTICA (CN) - CONFIRMADO NUEVO (CR) - CONFIRMADO REPETIDO		
IMAGENOLOGIA	879111	POS	TOMOGRAFIA COMPUTADA DE CRANEO SIMPLE	25/6/2026 - 13:35:41
	Observacion			
	Orden Profesional	EGMAR ENRIQUE ROJAS PALENCIA		
	Diagnosticos Presuntivos	PRIMARIO TIPO DX CODIGO DIAGNOSTICO DX 1 ID V284 MOTOCICLISTA LESIONADO EN ACCIDENTE DE TRANSPORTE SIN COLISION, CONDUCTOR LESIONADO EN ACCIDENTE DE TRANSITO (ID) - IMPRESION DIAGNOSTICA (CN) - CONFIRMADO NUEVO (CR) - CONFIRMADO REPETIDO		
IMAGENOLOGIA	879201	POS	TOMOGRAFIA COMPUTADA DE COLUMNA SEGMENTOS CERVICAL, TORACICO, LUMBAR O SACRO, POR CADA NIVEL (TRES ESPACIOS)	25/6/2026 - 13:35:41
	Observacion	TOMOGRAFIA COMPUTADA DE COLUMNA EN REGION CERVICAL, TORACICA O DORSAL, LUMBAR, SACRA Y COCCIS		
	Orden Profesional	EGMAR ENRIQUE ROJAS PALENCIA		
		PRIMARIO TIPO DX CODIGO DIAGNOSTICO		

	Diagnosticos Presuntivos	DX 1	ID	V284	MOTOCICLISTA LESIONADO EN ACCIDENTE DE TRANSPORTE SIN COLISION, CONDUCTOR LESIONADO EN ACCIDENTE DE TRANSITO	
		(ID) - IMPRESION DIAGNOSTICA (CN) - CONFIRMADO NUEVO (CR) - CONFIRMADO REPETIDO				
IMAGENOLOGIA	879201	POS	TOMOGRAFIA COMPUTADA DE COLUMNA SEGMENTOS CERVICAL, TORACICO, LUMBAR O SACRO, POR CADA NIVEL (TRES ESPACIOS)			25/6/2026 - 13:35:41
	Observacion	TOMOGRAFIA COMPUTADA DE COLUMNA EN REGION CERVICAL, TORACICA O DORSAL, LUMBAR, SACRA Y COCCIS				
	Orden Profesional	EGMAR ENRIQUE ROJAS PALENCIA				
	Diagnosticos Presuntivos	PRIMARIO	TIPO DX	CODIGO	DIAGNOSTICO	
		DX 1	ID	V284	MOTOCICLISTA LESIONADO EN ACCIDENTE DE TRANSPORTE SIN COLISION, CONDUCTOR LESIONADO EN ACCIDENTE DE TRANSITO	
		(ID) - IMPRESION DIAGNOSTICA (CN) - CONFIRMADO NUEVO (CR) - CONFIRMADO REPETIDO				
IMAGENOLOGIA	879201	POS	TOMOGRAFIA COMPUTADA DE COLUMNA SEGMENTOS CERVICAL, TORACICO, LUMBAR O SACRO, POR CADA NIVEL (TRES ESPACIOS)			25/6/2026 - 13:35:41
	Observacion	TOMOGRAFIA COMPUTADA DE COLUMNA EN REGION CERVICAL, TORACICA O DORSAL, LUMBAR, SACRA Y COCCIS				
	Orden Profesional	EGMAR ENRIQUE ROJAS PALENCIA				
	Diagnosticos Presuntivos	PRIMARIO	TIPO DX	CODIGO	DIAGNOSTICO	
		DX 1	ID	V284	MOTOCICLISTA LESIONADO EN ACCIDENTE DE TRANSPORTE SIN COLISION, CONDUCTOR LESIONADO EN ACCIDENTE DE TRANSITO	
		(ID) - IMPRESION DIAGNOSTICA (CN) - CONFIRMADO NUEVO (CR) - CONFIRMADO REPETIDO				
IMAGENOLOGIA	879301	POS	TOMOGRAFIA COMPUTADA DE TORAX			25/6/2026 - 13:35:41
	Observacion					
	Orden Profesional	EGMAR ENRIQUE ROJAS PALENCIA				
	Diagnosticos Presuntivos	PRIMARIO	TIPO DX	CODIGO	DIAGNOSTICO	
		DX 1	ID	V284	MOTOCICLISTA LESIONADO EN ACCIDENTE DE TRANSPORTE SIN COLISION, CONDUCTOR LESIONADO EN ACCIDENTE DE TRANSITO	
		(ID) - IMPRESION DIAGNOSTICA (CN) - CONFIRMADO NUEVO (CR) - CONFIRMADO REPETIDO				
IMAGENOLOGIA	879420	POS	TOMOGRAFIA COMPUTADA DE ABDOMEN Y PELVIS (ABDOMEN TOTAL)			25/6/2026 - 13:35:41
	Observacion					
	Orden Profesional	EGMAR ENRIQUE ROJAS PALENCIA				
	Diagnosticos Presuntivos	PRIMARIO	TIPO DX	CODIGO	DIAGNOSTICO	
		DX 1	ID	V284	MOTOCICLISTA LESIONADO EN ACCIDENTE DE TRANSPORTE SIN COLISION, CONDUCTOR LESIONADO EN ACCIDENTE DE TRANSITO	
		(ID) - IMPRESION DIAGNOSTICA (CN) - CONFIRMADO NUEVO (CR) - CONFIRMADO REPETIDO				
IMAGENOLOGIA	873313	POS	RADIOGRAFIA DE PIERNA (AP, LATERAL)			25/6/2026 - 13:35:41
	Observacion					
	Orden Profesional	EGMAR ENRIQUE ROJAS PALENCIA				
	Diagnosticos Presuntivos	PRIMARIO	TIPO DX	CODIGO	DIAGNOSTICO	
		DX 1	ID	V284	MOTOCICLISTA LESIONADO EN ACCIDENTE DE TRANSPORTE SIN COLISION, CONDUCTOR LESIONADO EN ACCIDENTE DE TRANSITO	
		(ID) - IMPRESION DIAGNOSTICA (CN) - CONFIRMADO NUEVO (CR) - CONFIRMADO REPETIDO				
IMAGENOLOGIA	873412	POS	RADIOGRAFIA DE CADERA COMPARATIVA			25/6/2026 - 13:35:41
	Observacion					
	Orden Profesional	EGMAR ENRIQUE ROJAS PALENCIA				
	Diagnosticos Presuntivos	PRIMARIO	TIPO DX	CODIGO	DIAGNOSTICO	
		DX 1	ID	V284	MOTOCICLISTA LESIONADO EN ACCIDENTE DE TRANSPORTE SIN COLISION, CONDUCTOR LESIONADO EN ACCIDENTE DE TRANSITO	
		(ID) - IMPRESION DIAGNOSTICA (CN) - CONFIRMADO NUEVO (CR) - CONFIRMADO REPETIDO				
IMAGENOLOGIA	871121	POS	RADIOGRAFIA DE TORAX (P.A. O A.P. Y LATERAL, DECUBITO LATERAL, OBLICUAS O LATERAL)			25/6/2026 - 13:35:41
	Observacion					
	Orden Profesional	EGMAR ENRIQUE ROJAS PALENCIA				
	Diagnosticos Presuntivos	PRIMARIO	TIPO DX	CODIGO	DIAGNOSTICO	
		DX 1	ID	V284	MOTOCICLISTA LESIONADO EN ACCIDENTE DE TRANSPORTE SIN COLISION, CONDUCTOR LESIONADO EN ACCIDENTE DE TRANSITO	
		(ID) - IMPRESION DIAGNOSTICA (CN) - CONFIRMADO NUEVO (CR) - CONFIRMADO REPETIDO				
IMAGENOLOGIA	873210	POS	RADIOGRAFIA DE MANO			25/6/2026 - 13:35:41
	Observacion					
	Orden Profesional	EGMAR ENRIQUE ROJAS PALENCIA				
	Diagnosticos Presuntivos	PRIMARIO	TIPO DX	CODIGO	DIAGNOSTICO	
		DX 1	ID	V284	MOTOCICLISTA LESIONADO EN ACCIDENTE DE TRANSPORTE SIN COLISION, CONDUCTOR LESIONADO EN ACCIDENTE DE TRANSITO	
		(ID) - IMPRESION DIAGNOSTICA (CN) - CONFIRMADO NUEVO (CR) - CONFIRMADO REPETIDO				
IMAGENOLOGIA	873210	POS	RADIOGRAFIA DE MANO			25/6/2026 - 13:35:41
	Observacion					
	Orden Profesional	EGMAR ENRIQUE ROJAS PALENCIA				
	Diagnosticos Presuntivos	PRIMARIO	TIPO DX	CODIGO	DIAGNOSTICO	
		DX 1	ID	V284	MOTOCICLISTA LESIONADO EN ACCIDENTE DE TRANSPORTE SIN COLISION, CONDUCTOR LESIONADO EN ACCIDENTE DE TRANSITO	
		(ID) - IMPRESION DIAGNOSTICA (CN) - CONFIRMADO NUEVO (CR) - CONFIRMADO REPETIDO				
	902210	POS	HEMOGRAMA IV (HEMOGLOBINA HEMATOCRITO RECUENTO DE ERITROCITOS INDICES ERITROCITARIOS LEUCOGRAMA RECUENTO DE PLAQUETAS INDICES PLAQUETARIOS Y MORFOLOGIA ELECTRONICA E			25/6/2026 - 13:35:41

			HISTOGRAMA) AUTOMATIZADO			
	Observacion					
LABORATORIOS	Orden Profesional	EGMAR ENRIQUE ROJAS PALENCIA				
	Diagnosticos Presuntivos	PRIMARIO	TIPO DX	CODIGO	DIAGNOSTICO	
		DX 1	ID	V284	MOTOCICLISTA LESIONADO EN ACCIDENTE DE TRANSPORTE SIN COLISION, CONDUCTOR LESIONADO EN ACCIDENTE DE TRANSITO	
		(ID) - IMPRESION DIAGNOSTICA (CN) - CONFIRMADO NUEVO (CR) - CONFIRMADO REPETIDO				
	907106	POS	UROANALISIS			25/6/2026 - 13:35:41
	Observacion					
LABORATORIOS	Orden Profesional	EGMAR ENRIQUE ROJAS PALENCIA				
	Diagnosticos Presuntivos	PRIMARIO	TIPO DX	CODIGO	DIAGNOSTICO	
		DX 1	ID	V284	MOTOCICLISTA LESIONADO EN ACCIDENTE DE TRANSPORTE SIN COLISION, CONDUCTOR LESIONADO EN ACCIDENTE DE TRANSITO	
		(ID) - IMPRESION DIAGNOSTICA (CN) - CONFIRMADO NUEVO (CR) - CONFIRMADO REPETIDO				
	903895	POS	CREATININA EN SUERO U OTROS FLUIDOS			25/6/2026 - 13:35:41
	Observacion					
LABORATORIOS	Orden Profesional	EGMAR ENRIQUE ROJAS PALENCIA				
	Diagnosticos Presuntivos	PRIMARIO	TIPO DX	CODIGO	DIAGNOSTICO	
		DX 1	ID	V284	MOTOCICLISTA LESIONADO EN ACCIDENTE DE TRANSPORTE SIN COLISION, CONDUCTOR LESIONADO EN ACCIDENTE DE TRANSITO	
		(ID) - IMPRESION DIAGNOSTICA (CN) - CONFIRMADO NUEVO (CR) - CONFIRMADO REPETIDO				
	903856	POS	NITROGENO UREICO			25/6/2026 - 13:35:41
	Observacion					
LABORATORIOS	Orden Profesional	EGMAR ENRIQUE ROJAS PALENCIA				
	Diagnosticos Presuntivos	PRIMARIO	TIPO DX	CODIGO	DIAGNOSTICO	
		DX 1	ID	V284	MOTOCICLISTA LESIONADO EN ACCIDENTE DE TRANSPORTE SIN COLISION, CONDUCTOR LESIONADO EN ACCIDENTE DE TRANSITO	
		(ID) - IMPRESION DIAGNOSTICA (CN) - CONFIRMADO NUEVO (CR) - CONFIRMADO REPETIDO				
	902045	POS	TIEMPO DE PROTROMBINA [TP]			25/6/2026 - 13:35:41
	Observacion					
LABORATORIOS	Orden Profesional	EGMAR ENRIQUE ROJAS PALENCIA				
	Diagnosticos Presuntivos	PRIMARIO	TIPO DX	CODIGO	DIAGNOSTICO	
		DX 1	ID	V284	MOTOCICLISTA LESIONADO EN ACCIDENTE DE TRANSPORTE SIN COLISION, CONDUCTOR LESIONADO EN ACCIDENTE DE TRANSITO	
		(ID) - IMPRESION DIAGNOSTICA (CN) - CONFIRMADO NUEVO (CR) - CONFIRMADO REPETIDO				
	902049	POS	TIEMPO DE TROMBOPLASTINA PARCIAL [TTP]			25/6/2026 - 13:35:41
	Observacion					
LABORATORIOS	Orden Profesional	EGMAR ENRIQUE ROJAS PALENCIA				
	Diagnosticos Presuntivos	PRIMARIO	TIPO DX	CODIGO	DIAGNOSTICO	
		DX 1	ID	V284	MOTOCICLISTA LESIONADO EN ACCIDENTE DE TRANSPORTE SIN COLISION, CONDUCTOR LESIONADO EN ACCIDENTE DE TRANSITO	
		(ID) - IMPRESION DIAGNOSTICA (CN) - CONFIRMADO NUEVO (CR) - CONFIRMADO REPETIDO				
	906913	POS	PROTEINA C REACTIVA ALTA PRECISION AUTOMATIZADO			25/6/2026 - 13:35:41
	Observacion					
LABORATORIOS	Orden Profesional	EGMAR ENRIQUE ROJAS PALENCIA				
	Diagnosticos Presuntivos	PRIMARIO	TIPO DX	CODIGO	DIAGNOSTICO	
		DX 1	ID	V284	MOTOCICLISTA LESIONADO EN ACCIDENTE DE TRANSPORTE SIN COLISION, CONDUCTOR LESIONADO EN ACCIDENTE DE TRANSITO	
		(ID) - IMPRESION DIAGNOSTICA (CN) - CONFIRMADO NUEVO (CR) - CONFIRMADO REPETIDO				
	903866	POS	TRANSAMINASA GLUTAMICO-PIRUVICA [ALANINO AMINO TRANSFERASA]			25/6/2026 - 13:35:41
	Observacion					
LABORATORIOS	Orden Profesional	EGMAR ENRIQUE ROJAS PALENCIA				
	Diagnosticos Presuntivos	PRIMARIO	TIPO DX	CODIGO	DIAGNOSTICO	
		DX 1	ID	V284	MOTOCICLISTA LESIONADO EN ACCIDENTE DE TRANSPORTE SIN COLISION, CONDUCTOR LESIONADO EN ACCIDENTE DE TRANSITO	
		(ID) - IMPRESION DIAGNOSTICA (CN) - CONFIRMADO NUEVO (CR) - CONFIRMADO REPETIDO				
	903867	POS	TRANSAMINASA GLUTAMICO OXALACETICA [ASPARTATO AMINO TRANSFERASA]			25/6/2026 - 13:35:41
	Observacion					
LABORATORIOS	Orden Profesional	EGMAR ENRIQUE ROJAS PALENCIA				
	Diagnosticos Presuntivos	PRIMARIO	TIPO DX	CODIGO	DIAGNOSTICO	
		DX 1	ID	V284	MOTOCICLISTA LESIONADO EN ACCIDENTE DE TRANSPORTE SIN COLISION, CONDUCTOR LESIONADO EN ACCIDENTE DE TRANSITO	
		(ID) - IMPRESION DIAGNOSTICA (CN) - CONFIRMADO NUEVO (CR) - CONFIRMADO REPETIDO				
	903809	POS	BILIRRUBINAS TOTAL Y DIRECTA			25/6/2026 - 13:35:41
	Observacion					
LABORATORIOS	Orden Profesional	EGMAR ENRIQUE ROJAS PALENCIA				
	Diagnosticos	PRIMARIO	TIPO DX	CODIGO	DIAGNOSTICO	
		DX 1	ID	V284	MOTOCICLISTA LESIONADO EN ACCIDENTE DE TRANSPORTE SIN COLISION, CONDUCTOR LESIONADO EN ACCIDENTE DE TRANSITO	

	Presuntivos	(ID) - IMPRESION DIAGNOSTICA (CN) - CONFIRMADO NUEVO (CR) - CONFIRMADO REPETIDO				
LABORATORIOS	903809-1	POS	BILIRRUBINAS TOTAL Y DIRECTA (DIRECTA)			25/6/2026 - 13:35:41
	Observacion					
	Orden Profesional	EGMAR ENRIQUE ROJAS PALENCIA				
	Diagnosticos Presuntivos	PRIMARIO	TIPO DX	CODIGO	DIAGNOSTICO	
		DX 1	ID	V284	MOTOCICLISTA LESIONADO EN ACCIDENTE DE TRANSPORTE SIN COLISION, CONDUCTOR LESIONADO EN ACCIDENTE DE TRANSITO	
		(ID) - IMPRESION DIAGNOSTICA (CN) - CONFIRMADO NUEVO (CR) - CONFIRMADO REPETIDO				
LABORATORIOS	903805	POS	AMILASA EN SUERO U OTROS FLUIDOS			25/6/2026 - 13:35:41
	Observacion					
	Orden Profesional	EGMAR ENRIQUE ROJAS PALENCIA				
	Diagnosticos Presuntivos	PRIMARIO	TIPO DX	CODIGO	DIAGNOSTICO	
		DX 1	ID	V284	MOTOCICLISTA LESIONADO EN ACCIDENTE DE TRANSPORTE SIN COLISION, CONDUCTOR LESIONADO EN ACCIDENTE DE TRANSITO	
		(ID) - IMPRESION DIAGNOSTICA (CN) - CONFIRMADO NUEVO (CR) - CONFIRMADO REPETIDO				
LABORATORIOS	903833	POS	FOSFATASA ALCALINA			25/6/2026 - 13:35:41
	Observacion					
	Orden Profesional	EGMAR ENRIQUE ROJAS PALENCIA				
	Diagnosticos Presuntivos	PRIMARIO	TIPO DX	CODIGO	DIAGNOSTICO	
		DX 1	ID	V284	MOTOCICLISTA LESIONADO EN ACCIDENTE DE TRANSPORTE SIN COLISION, CONDUCTOR LESIONADO EN ACCIDENTE DE TRANSITO	
		(ID) - IMPRESION DIAGNOSTICA (CN) - CONFIRMADO NUEVO (CR) - CONFIRMADO REPETIDO				

SOLICITUDES PROCEDIMIENTOS QX

	SOLICITUD ACTO QX		PROCEDIMIENTO	ESTADO
PROFESIONAL: FREDDY ALEXANDER FAJARDO SILVA	- 1095901 - Jun 26 De 2026	REDUCCION ABIERTA DE FRACTURA CON FIJACION INTERNA	793716 - REDUCCION ABIERTA DE FRACTURA DE TIBIA DIAFISIARIA CON FIJACION INTERNA	AUTORIZADO
		OBSERVACIONES	PLACA ANATOMICADISTAL MEDIAL + ANTEROLATERAL DE TIBIA + SET DE TORNILLOS. **DESCRIPCION MATERIAL OSTEOSINTESIS** : PLACA ANATOMICADISTAL MEDIAL + ANTEROLATERAL DE TIBIA + SET DE TORNILLOS.	
		DIAGNOSTICOS PRESUNTIVOS		

PROCEDIMIENTOS NO QUIRURGICOS SOLICITADOS

TIPO	CARGO	DESCRIPCION	CANTIDAD SOLICITADA	FECHA/HORA EVOLUCION
CONSULTA MONITORIZACION Y PROCEDIMIENTOS DIAGNOSTICOS	890373	CONSULTA DE CONTROL O DE SEGUIMIENTO POR ESPECIALISTA EN NEUROCIRUGIA	1	27/6/2026 - 09:47:54
	Observacion	CONTROL EN 1 MES		
	Diagnosticos Presuntivos			
CONSULTA MONITORIZACION Y PROCEDIMIENTOS DIAGNOSTICOS	890336	CONSULTA DE CONTROL O DE SEGUIMIENTO POR ESPECIALISTA EN CIRUGIA MAXILOFACIAL	1	30/6/2026 - 13:04:22
	Observacion	-CONTROL POR MAXILOFACIAL POR CONSULTORIO EN 15 DIAS		
	Diagnosticos Presuntivos			
SISTEMA TEGUMENTARIO	869501	CURACION DE LESION EN PIEL O TEJIDO CELULAR SUBCUTANEO	10	2/7/2026 - 08:03:21
	Observacion	CURACIONES DE HERIDA POR ENFERMERIA		
	Diagnosticos Presuntivos			
SISTEMA TEGUMENTARIO	869401	RETIRO DE SUTURA EN PIEL O TEJIDO CELULAR SUBCUTANEO	1	2/7/2026 - 08:03:21
	Observacion	RETIRO DE SUTURA EN 12 DIAS		
	Diagnosticos Presuntivos			
DESEMPENO FUNCIONAL Y REHABILITACION	931001	TERAPIA FISICA INTEGRAL	20	2/7/2026 - 08:03:21
	Observacion	TERAPIA FISICA PARA MOVILIZACIÒN		
	Diagnosticos Presuntivos			
CONSULTA MONITORIZACION Y PROCEDIMIENTOS DIAGNOSTICOS	890380	CONSULTA DE CONTROL O DE SEGUIMIENTO POR ESPECIALISTA EN ORTOPEDIA Y TRAUMATOLOGIA	1	2/7/2026 - 08:03:21
	Observacion	CITA CONTROL CON ORTOPEDIA EN 20 DIAS**LEVAR RX CONTROL **		
	Diagnosticos Presuntivos			

INTERCONSULTAS SOLICITADAS

CARGO	CODIGO DE ESPECIALIDAD	ESPECIALIDAD	FECHA/HORA EVOLUCION
	84	NEUROCIRUGIA	25/6/2026 - 13:35:41

890473	Observacion	
	Diagnosticos Presuntivos	PRIMARIO TIPO DX CODIGO DIAGNOSTICO DX 1 ID V284 MOTOCICLISTA LESIONADO EN ACCIDENTE DE TRANSPORTE SIN COLISION, CONDUCTOR LESIONADO EN ACCIDENTE DE TRANSITO (ID) - IMPRESION DIAGNOSTICA (CN) - CONFIRMADO NUEVO (CR) - CONFIRMADO REPETIDO

890435	20	CIRUGIA GENERAL	25/6/2026 - 13:35:41
	Observacion		
	Diagnosticos Presuntivos	PRIMARIO TIPO DX CODIGO DIAGNOSTICO DX 1 ID V284 MOTOCICLISTA LESIONADO EN ACCIDENTE DE TRANSPORTE SIN COLISION, CONDUCTOR LESIONADO EN ACCIDENTE DE TRANSITO (ID) - IMPRESION DIAGNOSTICA (CN) - CONFIRMADO NUEVO (CR) - CONFIRMADO REPETIDO	

890480	101	ORTOPEDIA	25/6/2026 - 13:35:41
	Observacion		
	Diagnosticos Presuntivos	PRIMARIO TIPO DX CODIGO DIAGNOSTICO DX 1 ID V284 MOTOCICLISTA LESIONADO EN ACCIDENTE DE TRANSPORTE SIN COLISION, CONDUCTOR LESIONADO EN ACCIDENTE DE TRANSITO (ID) - IMPRESION DIAGNOSTICA (CN) - CONFIRMADO NUEVO (CR) - CONFIRMADO REPETIDO	

890426	3	ANESTESIOLOGIA	26/6/2026 - 00:57:32
	Observacion	FRACTURA DE TIBIA Y PERONE IZQUIERDA	
	Diagnosticos Presuntivos	PRIMARIO TIPO DX CODIGO DIAGNOSTICO DX 1 ID V284 MOTOCICLISTA LESIONADO EN ACCIDENTE DE TRANSPORTE SIN COLISION, CONDUCTOR LESIONADO EN ACCIDENTE DE TRANSITO (ID) - IMPRESION DIAGNOSTICA (CN) - CONFIRMADO NUEVO (CR) - CONFIRMADO REPETIDO	

890436	23	CIRUGIA ORAL Y MAXILOFACIAL	29/6/2026 - 20:48:43
	Observacion		
	Diagnosticos Presuntivos	PRIMARIO TIPO DX CODIGO DIAGNOSTICO DX 1 CN S822 FRACTURA DE LA DIAFISIS DE LA TIBIA (ID) - IMPRESION DIAGNOSTICA (CN) - CONFIRMADO NUEVO (CR) - CONFIRMADO REPETIDO	

890411	48	FISIOTERAPEUTA	1/7/2026 - 09:48:11
	Observacion		
	Diagnosticos Presuntivos	PRIMARIO TIPO DX CODIGO DIAGNOSTICO DX 1 CN S822 FRACTURA DE LA DIAFISIS DE LA TIBIA (ID) - IMPRESION DIAGNOSTICA (CN) - CONFIRMADO NUEVO (CR) - CONFIRMADO REPETIDO	

INCAPACIDADES MEDICAS GENERADAS

No. EVOLUCION	TIPO INCAPACIDAD	DIAS INCAPACIDAD	FECHA EMISION
2539473	Comun	30	2026-06-27

CUMPLIMIENTO PROCEDIMIENTOS REALIZADOS

INGRESO: 122896	**EVOLUCION: 2530709**	**USUARIO: EGMAR ENRIQUE ROJAS PALENCIA**	**ESPECIALIDAD:**	**FECHA: 25/6/2026 14:18:08**
CARGO	**PROCEDIMIENTO**		**CANTIDAD**	**DESCRIPCION**
890701	CONSULTA DE URGENCIAS POR MEDICINA GENERAL		1	

CONSENTIMIENTOS INFORMADOS SOLICITADOS

CONSENTIMIENTO			
CONSENTIMIENTO INFORMADO DE ENFERMERIA			
USUARIO SOLICITA	CASTRO HERRERA EDWIN RICARDO	**FECHA**	25/06/2026

CONSENTIMIENTO			
CERTIFICADO DE ATENCIÓN DEL SERVICIO			
USUARIO SOLICITA	CASTRO HERRERA EDWIN RICARDO	**FECHA**	25/06/2026

CONSENTIMIENTO			
FORMATO DE AUTORIZACIÓN PARA EL TRATAMIENTO DE DATOS PERSONALES LEY 1581			
USUARIO SOLICITA	CASTRO HERRERA EDWIN RICARDO	**FECHA**	25/06/2026

CONSENTIMIENTO			
CONSENTIMIENTO PARA REDUCCION CON MATERIAL DE OSTEOSINTESIS			
USUARIO SOLICITA	FREDDY ALEXANDER FAJARDO SILVA	**FECHA**	26/06/2026

LISTADOS GENERALES DE CONTROLES NEUROLOGICOS

FECHA	HORA	PUPILA DERECHA		PUPILA IZQUIDA.		CONCIENCIA	FUERZA				ESCALA DE GLASGOW			
		TALLA	REACCION	TALLA	REACCION		B. DER.	B. IZQ.	P. DER.	P. IZQ.	A. OCULAR	R. VERBAL	R. MOTORA	E.G.
2026-07-02	08:16	--	N	--	N	Orientado	B	B	B	B	4	5	6	15
2026-07-01	11:15	--	N	--	N	Orientado	B	B	B	B	4	5	6	15
2026-06-29	13:40	--	N	--	N	Orientado	B	B	B	B	4	5	6	15
2026-06-28	08:59	--	N	--	N	Orientado	B	B	B	B	4	5	6	15
2026-06-27	11:53	--	N	--	N		B	B	B	B	4	5	6	15

2026-06-26	01:11	--	N	--	N	Orientado	B	B	B	B	4	5	6	15

INSUMOS Y/O SUMINISTROS

LEUKOMED IV TRANSP 8.5X11.5CM CX50 REF 7239003 - (0203010183)

REGISTRO DE SUMINISTROS

HORA SUM	FECHA SUM	OBSERVACIONES	SUMINISTRO	USUARIO
25/06/2026	14:48:00		1	MONICA MARIA GOMEZ MARIN

CANTIDADES CONFIRMADAS: **1 Unds.** CANTIDADES EN BODEGA PACIENTE: **0 Unds.** CANTIDADES SUMINISTRADAS: **1 Unds.**

LEUKOMED IV STE 7X9 CM CJX50 REF 7239005 - (0203010184)

REGISTRO DE SUMINISTROS

HORA SUM	FECHA SUM	OBSERVACIONES	SUMINISTRO	USUARIO
01/07/2026	07:32:00		1	CLAUDIA DEL PILAR RODRIGUEZ HERNANDEZ
27/06/2026	00:27:00		1	LEIDY GILLANDY JOYA BOLIVAR

CANTIDADES CONFIRMADAS: **2 Unds.** CANTIDADES EN BODEGA PACIENTE: **0 Unds.** CANTIDADES SUMINISTRADAS: **2 Unds.**

CATETER INTRAVENOSO (YELCO) 18G - (0203010598)

REGISTRO DE SUMINISTROS

HORA SUM	FECHA SUM	OBSERVACIONES	SUMINISTRO	USUARIO
01/07/2026	07:32:00		2	CLAUDIA DEL PILAR RODRIGUEZ HERNANDEZ
27/06/2026	00:27:00		1	LEIDY GILLANDY JOYA BOLIVAR
25/06/2026	14:48:00		1	MONICA MARIA GOMEZ MARIN

CANTIDADES CONFIRMADAS: **4 Unds.** CANTIDADES EN BODEGA PACIENTE: **0 Unds.** CANTIDADES SUMINISTRADAS: **4 Unds.**

CATETER INTRAVENOSO (YELCO) 20G - (0203010600)

REGISTRO DE SUMINISTROS

HORA SUM	FECHA SUM	OBSERVACIONES	SUMINISTRO	USUARIO
27/06/2026	00:27:00		1	LEIDY GILLANDY JOYA BOLIVAR

CANTIDADES CONFIRMADAS: **1 Unds.** CANTIDADES EN BODEGA PACIENTE: **0 Unds.** CANTIDADES SUMINISTRADAS: **1 Unds.**

EQUIPO BURETROL 150ML - (0203010918)

REGISTRO DE SUMINISTROS

HORA SUM	FECHA SUM	OBSERVACIONES	SUMINISTRO	USUARIO
25/06/2026	14:48:00		1	MONICA MARIA GOMEZ MARIN

CANTIDADES CONFIRMADAS: **1 Unds.** CANTIDADES EN BODEGA PACIENTE: **0 Unds.** CANTIDADES SUMINISTRADAS: **1 Unds.**

EQUIPO MACROGOTEO - (0203010939)

REGISTRO DE SUMINISTROS

HORA SUM	FECHA SUM	OBSERVACIONES	SUMINISTRO	USUARIO
25/06/2026	14:48:00		1	MONICA MARIA GOMEZ MARIN

CANTIDADES CONFIRMADAS: **1 Unds.** CANTIDADES EN BODEGA PACIENTE: **0 Unds.** CANTIDADES SUMINISTRADAS: **1 Unds.**

EXTENSION PARA ANESTESIA ADULTO 83CM - (0203011003)

REGISTRO DE SUMINISTROS

HORA SUM	FECHA SUM	OBSERVACIONES	SUMINISTRO	USUARIO
01/07/2026	07:32:00		1	CLAUDIA DEL PILAR RODRIGUEZ HERNANDEZ
27/06/2026	00:27:00		1	LEIDY GILLANDY JOYA BOLIVAR
25/06/2026	14:48:00		1	MONICA MARIA GOMEZ MARIN

CANTIDADES CONFIRMADAS: **3 Unds.** CANTIDADES EN BODEGA PACIENTE: **0 Unds.** CANTIDADES SUMINISTRADAS: **3 Unds.**

JERINGA 10ML - (0203011304)

REGISTRO DE SUMINISTROS

HORA SUM	FECHA SUM	OBSERVACIONES	SUMINISTRO	USUARIO
02/07/2026	01:53:00		2	CLAUDIA DEL PILAR RODRIGUEZ HERNANDEZ

01/07/2026	10:12:00		1	 SANDRA PATRICIA SANCHEZ CASTANO
01/07/2026	01:18:00		2	 CLAUDIA DEL PILAR RODRIGUEZ HERNANDEZ
01/07/2026	07:32:00		2	 CLAUDIA DEL PILAR RODRIGUEZ HERNANDEZ
30/06/2026	15:59:00		1	 STAYFANIE TRUJILLO
30/06/2026	09:57:00		3	 ZULMA MILENA AVENDANO FLECHAS
28/06/2026	15:03:00		1	 OSCAR ORLANDO GARCIA FLOREZ
28/06/2026	09:51:00		3	 ANGELA DAYANNE HUERTAS VARGAS
26/06/2026	15:27:00		7	 MIRYAM ANDREA NINO GONZALEZ

CANTIDADES CONFIRMADAS: **22 Unds.** CANTIDADES EN BODEGA PACIENTE: **0 Unds.** CANTIDADES SUMINISTRADAS: **22 Unds.**

JERINGA 1ML 27GX1/2 - (0203011309)

REGISTRO DE SUMINISTROS

HORA SUM	FECHA SUM	OBSERVACIONES	SUMINISTRO	USUARIO
25/06/2026	14:48:00		1	 MONICA MARIA GOMEZ MARIN

CANTIDADES CONFIRMADAS: **1 Unds.** CANTIDADES EN BODEGA PACIENTE: **0 Unds.** CANTIDADES SUMINISTRADAS: **1 Unds.**

JERINGA 20 mL 21GX1 1/5 - (0203011316)

REGISTRO DE SUMINISTROS

HORA SUM	FECHA SUM	OBSERVACIONES	SUMINISTRO	USUARIO
25/06/2026	14:48:00		1	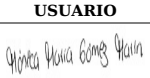 MONICA MARIA GOMEZ MARIN

CANTIDADES CONFIRMADAS: **1 Unds.** CANTIDADES EN BODEGA PACIENTE: **0 Unds.** CANTIDADES SUMINISTRADAS: **1 Unds.**

JERINGA 5ML 21GX1 1/2 CJX100 - (0203011333)

REGISTRO DE SUMINISTROS

HORA SUM	FECHA SUM	OBSERVACIONES	SUMINISTRO	USUARIO
02/07/2026	08:00:00		1	 LUDWIG STEBAN MENDEZ LAZARO
30/06/2026	18:00:00		2	 STAYFANIE TRUJILLO
30/06/2026	15:59:00		1	 STAYFANIE TRUJILLO
30/06/2026	02:00:00		1	 LUDWIG STEBAN MENDEZ LAZARO
30/06/2026	00:15:00		2	 LUDWIG STEBAN MENDEZ LAZARO
29/06/2026	18:19:00		3	 DINA LIZETH ZEAS SEGUA
29/06/2026	18:07:00		3	 DINA LIZETH ZEAS SEGUA
29/06/2026	08:19:00		3	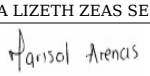 MARISOL ARENAS BAUTISTA
29/06/2026	04:57:00		3	 CINDY JHOANA DIAZ ARBOLEDA
28/06/2026	15:03:00		2	 OSCAR ORLANDO GARCIA FLOREZ

27/06/2026	14:42:00		3	CARLOS AUGUSTO FORERO GOMEZ
27/06/2026	09:49:00		3	 DEINER FABIAN MENDEZ ARANA
27/06/2026	00:28:00		3	 LEIDY GILLANDY JOYA BOLIVAR
25/06/2026	14:48:00		3	MONICA MARIA GOMEZ MARIN

CANTIDADES CONFIRMADAS: **33 Unds.** CANTIDADES EN BODEGA PACIENTE: **0 Unds.** CANTIDADES SUMINISTRADAS: **33 Unds.**

VENDA ALGODON 6X5 - (0203012220)

REGISTRO DE SUMINISTROS

HORA SUM	FECHA SUM	OBSERVACIONES	SUMINISTRO	USUARIO
25/06/2026	17:09:00		3	HERRERA ARIAS LILLY LIZETH

CANTIDADES CONFIRMADAS: **3 Unds.** CANTIDADES EN BODEGA PACIENTE: **0 Unds.** CANTIDADES SUMINISTRADAS: **3 Unds.**

INGRESO: 126322 CODIGO PRESTADOR: 850010009801

RELATO BREVE DEL ACCIDENTE

RELATO BREVE DEL ACCIDENTE DE TRANSITO:

PACIENTE TRASLADADO EN AMBULANCIA QUE SUFRE ACCIDENTE DE TRANSITO EN CALIDAD DE CONDUCTOR EL DIA 25 DE JUNIO DEL 2026 A LAS 07:00 HORAS EN KM 3 VEREDA BABENA DEL MUNICIPIO DE MAI - CASANARE QUIEN SE ACCIDENTA EN MOTOCICLETA DE PLACA PKK47F

ORIGEN DE LA ATENCION	Accidente de tránsito de origen común

ESTA HISTORIA AUN NO PRESENTA NOTAS DE OBSERVACION

FECHA	LISTADO DE NOTAS DE ENFERMERIA
2026-07-15	**08:08 LEONOR.ESGUERRA - LEONOR ESGUERRA AMAYA** **NOTA DE ENFERMERIA ADICIONAL** INGRESA PACIENTE, AL SERVICIO DE CONSULTA EXTERNA, CONSULTORIO DE PROCEDIMIENTOS MENORES, CMDE, ALERTA, CONCIENTE, CAMINANDO POR SUS PROPIOS MEDIOS, PARA PROCEDIMIENTO DE RETIRO DE SUTURAS, SE FIRMA CONSENTIMIENTO INFORMADO, SE EXPLICA PROCEDIMIENTO Y REALIZA SIN COMPLICACION ALGUNA. SE REALIZA ASEPSIA Y ANTISEPSIA CON SSN + CLORHEXIDINA JABON HXQX EN MIEMBRO INFERIOR IZQUIERDO SE UTILIZA HOJA DE BISTURI N 11 SE OBSERVA HX LIMPIA, CERRADA, BUEN PROCESO DE CICATRIZACION, SIN SIGNOS DE INFECCION SE DEJA HX DESCUBIERTA SE DAN RECOMENDACIONES GENERALES AL PACIENTE COMO: NO REALIZAR MOVIMENTOS DE FUERZA MAYOR NO LEVANTAR OBJETOS PESADOS NO HUMEDECER LA ZONA DE LA HERIDA CON EL FIN DE EVITAR INFECCION ACUDIR AL SERVICIO DE URGENCIAS DE LA INSTITUCION SI LA HX PRESENTA DOLOR, CALOR, ENROJECIMIENTO, SALIDA DE SANGRE, PUS, POR LA HERIDA, FIEBRE ALTA FAMILIAR REFIERE ENTENDER Y ACEPTA EGRESA PACIENTE DEL SERVICIO HEMODINAMICAMENTE ESTABLE  **Profesional:** LEONOR ESGUERRA AMAYA CC - 33625310 T.P - **Especialidad:** PROCEDIMIENTOS AMBULATORIOS **08:08 LEONOR.ESGUERRA - LEONOR ESGUERRA AMAYA** **NOTA DE ENFERMERIA ADICIONAL** INGRESA PACIENTE, AL SERVICIO DE CONSULTA EXTERNA, CONSULTORIO DE PROCEDIMIENTOS MENORES, CMDE, ALERTA, CONCIENTE, CAMINANDO POR SUS PROPIOS MEDIOS, PARA PROCEDIMIENTO DE RETIRO DE SUTURAS, SE FIRMA CONSENTIMIENTO INFORMADO, SE EXPLICA PROCEDIMIENTO Y REALIZA SIN COMPLICACION ALGUNA. SE REALIZA ASEPSIA Y ANTISEPSIA CON SSN + CLORHEXIDINA JABON HXQX EN MIEMBRO INFERIOR IZQUIERDO SE UTILIZA HOJA DE BISTURI N 11 SE OBSERVA HX LIMPIA, CERRADA, BUEN PROCESO DE CICATRIZACION, SIN SIGNOS DE INFECCION SE DEJA HX DESCUBIERTA SE DAN RECOMENDACIONES GENERALES AL PACIENTE COMO: NO REALIZAR MOVIMENTOS DE FUERZA MAYOR NO LEVANTAR OBJETOS PESADOS NO HUMEDECER LA ZONA DE LA HERIDA CON EL FIN DE EVITAR INFECCION ACUDIR AL SERVICIO DE URGENCIAS DE LA INSTITUCION SI LA HX PRESENTA DOLOR, CALOR, ENROJECIMIENTO, SALIDA DE SANGRE, PUS, POR LA HERIDA, FIEBRE ALTA FAMILIAR REFIERE ENTENDER Y ACEPTA EGRESA PACIENTE DEL SERVICIO HEMODINAMICAMENTE ESTABLE  **Profesional:** LEONOR ESGUERRA AMAYA CC - 33625310 T.P - **Especialidad:** ELECTRODIAGNOSTICO

EL PACIENTE AUN NO PRESENTA TOMA DE CONTROLES NEUROLOGICOS

INGRESO: 127727 CODIGO PRESTADOR: 850010009801

FECHA	MOTIVOS DE CONSULTA Y ENFERMEDAD ACTUAL
2026-07-22	**08:43** **FREDDY.FAJARDO - FREDDY ALEXANDER FAJARDO SILVA** **ESPECIALIDAD: ORTOPEDIA** **MOTIVO DE CONSULTA :** CITA CONTROL POP **ENFERMEDAD ACTUAL :** PACIENTE MASCULINO CON DIAGNOSTICO DE POP DE FRACTURA DE TIBIA Y PERONE IZQUIERDO EL DIA 02/06/2026 TRATADA NO QUIRURGICAMENTE. ACUDE EL DIA D HOY PARA CONTROL

RELATO BREVE DEL ACCIDENTE
RELATO BREVE DEL ACCIDENTE DE TRANSITO: PACIENTE TRASLADADO EN AMBULANCIA QUE SUFRE ACCIDENTE DE TRANSITO EN CALIDAD DE CONDUCTOR EL DIA 25 DE JUNIO DEL 2026 A LAS 07:00 HORAS EN KM 3 VEREDA BABENA DEL MUNICIPIO DE MAI - CASANARE QUIEN SE ACCIDENTA EN MOTOCICLETA DE PLACA PKK47F

ORIGEN DE LA ATENCION	Accidente de tránsito de origen común

EXAMEN FISICO/MENTAL

USUARIO	FECHA
FREDDY ALEXANDER FAJARDO SILVA	2026-07-22

TIPO SISTEMA	VALORACION	HALLAZGO
Estado General	**NORMAL**	ACEPTABLES CONDICIONES GENERALES, AFEBRIL, HIDRATADO
Cabeza y cuello	**NORMAL**	CONJUNTIVAS NORMOCROMICAS MUCOSA ORAL HUMEDA CUELLO SIN INGURGITACION YUGULAR NO SE OBSERVAN MASAS
.	.	CUELLO SIMETRICO
Cardio Pulmonar	**NORMAL**	TORAX SIMETRICO SIN SIGNOS DE DIFICULTAD RESPIRATORIA RUIDOS RESPIRATORIOS CONSERVADOS SIN AGREGADOS
.	.	RUIDOS CARDIACOS RITMICOS SIN SOPLOS
Abdomen	**NORMAL**	BLANDO Y DEPRESIBLE NO DOLOROSO A LA PALPACION SIN SIGNOS DE IRRITACION PERITONEAL RUIDOS
.	.	INTESTINALES PRESENTES
Extremidades	**NORMAL**	PIERNA IZQUIERDA CICATRIZ QUIERUGICA EN BUEN ESTADO SIN SIGNOS DE INFECCION LEVE AUMENTO DE VOLUMEN
.	.	DE TOBILLO Y PIE MOVILIDAD ARTICULAR DE TOBILLO Y RODILLA CONSERVADO MOVILIDAD Y SENSIBILIDAD DISTAL CONSERVADA BUEN LLENADO CAPILAR
Genitourinario	**NORMAL**	SIN ALTERACIONES ESTRUCTURALES, GENITALES EXTERNOS NORMOCONFIRUGADOS
Piel y Faneras	**NORMAL**	SIN ALTERACIONES
Neurologico	**NORMAL**	SIN DEFICIT SENSITIVO- MOTOR, GLASGOW 15/15,
Examen Mental	**NORMAL**	Conciencia alerta con orientación en sus tres esferas Porte y actitud adecuados Psicomotricidad y
.	.	conducta normales Atención euproséxica Lenguaje sin alteraciones Afectividad eutímica Pensamiento lógico y coherente Memoria conservada

DIAGNOSTICOS DE INGRESO ASIGNADOS

CODIGO	DIAGNOSTICO DE INGRESO	ESTADO	OBSERVACION	USUARIO	FECHA
S823	FRACTURA DE LA EPIFISIS INFERIOR DE LA	.	.	FREDDY ALEXANDER FAJARDO SILVA	2026-07-22
.	TIBIA	.	.	.	.
S824	FRACTURA DEL PERONE SOLAMENTE.	.	.	FREDDY ALEXANDER FAJARDO SILVA	2026-07-22
.	.	.	.	.	.

ESTA HISTORIA AUN NO PRESENTA NOTAS DE OBSERVACION

FECHA	RESUMEN DEL PLAN TERAPEUTICO
2026-07-22	08:55 FREDDY.FAJARDO - FREDDY ALEXANDER FAJARDO SILVA ESPECIALIDAD: ORTOPEDIA ORDEN DE APOYO DIAGNOSTICO: RADIOGRAFIA DE PIERNA (AP, LATERAL) ,JUSTIFICACION: PACINETE EN CONDICIONES CLINICAS ESABLES. AFEBRIL HIDRATADA. APIERNA IZQUIERDO CON BUENA EVOLUCION CLINICA SIN SIGNOS DE INFECCION . OVILIDAD ARTICULAR DE RODILLA Y TOBILLO CONSERVADO. MOVILIDAD Y SENSIBILIDAD DISTAL CONSERVADA PACIENTE MASCULINO CON DIAGNOSTICO DE OSTESINTESIS DE TIBIA Y PERONE IZQUIERDA EL DIA 02/06/2026. AL EXAMEN FISICO CON BUENA EVOLUCION CLINICA DE PIERNA IZQUIERDA . RX DE DE PIERNAIZQUIERDA CON BUENA EVOLUCION RADIOLOGIA . PACIENTE QUIEN SE INIDCA INICIO DE TERAÍA FISICA. ANALGESICO , INCAPACIDAD Y CONTROL EN 1 ME, ORDEN DE PROCEDIMIENTOS NO QUIRURGICOS: TERAPIA FISICA INTEGRAL , ORDEN DE PROCEDIMIENTOS NO QUIRURGICOS: CONSULTA DE CONTROL O DE SEGUIMIENTO POR ESPECIALISTA EN ORTOPEDIA Y TRAUMATOLOGIA ,

DIAGNOSTICOS DE EGRESO ASIGNADOS

CODIGO	DIAGNOSTICO DE EGRESO
S823	FRACTURA DE LA EPIFISIS INFERIOR DE LA TIBIA
S824	FRACTURA DEL PERONE SOLAMENTE

APOYOS DIAGNOSTICOS SOLICITADOS

TIPO	CARGO	DESCRIPCION	FECHA/HORA
IMAGENOLOGIA	873313	POS RADIOGRAFIA DE PIERNA (AP, LATERAL)	22/7/2026 - 08:39:36
	Observacion	PACINETE EN CONDICIONES CLINICAS ESABLES. AFEBRIL HIDRATADA. APIERNA IZQUIERDO CON BUENA EVOLUCION CLINICA SIN SIGNOS DE INFECCION . OVILIDAD ARTICULAR DE RODILLA Y TOBILLO CONSERVADO. MOVILIDAD Y SENSIBILIDAD DISTAL CONSERVADA PACIENTE MASCULINO CON DIAGNOSTICO DE OSTESINTESIS DE TIBIA Y PERONE IZQUIERDA EL DIA 02/06/2026. AL EXAMEN FISICO CON BUENA EVOLUCION CLINICA DE PIERNA IZQUIERDA . RX DE DE PIERNAIZQUIERDA CON BUENA EVOLUCION RADIOLOGIA . PACIENTE QUIEN SE INIDCA INICIO DE TERAÍA FISICA. ANALGESICO , INCAPACIDAD Y CONTROL EN 1 ME	
	Orden Profesional	FREDDY ALEXANDER FAJARDO SILVA	
	Diagnosticos Presuntivos	PRIMARIO TIPO DX CODIGO DIAGNOSTICO DX 1 CR S823 FRACTURA DE LA EPIFISIS INFERIOR DE LA TIBIA (ID) - IMPRESION DIAGNOSTICA (CN) - CONFIRMADO NUEVO (CR) - CONFIRMADO REPETIDO	

PROCEDIMIENTOS NO QUIRURGICOS SOLICITADOS

TIPO	CARGO	DESCRIPCION	CANTIDAD SOLICITADA	FECHA/HORA EVOLUCION
DESEMPENO FUNCIONAL Y REHABILITACION	931001	TERAPIA FISICA INTEGRAL	20	22/7/2026 - 08:39:36
	Observacion	TERAPIA FISICA PARA ALIVIO DEL DOLOR. FORTALECIMIENTO MUSCULAR E INICIO DE CARGA PROGRESIVA		
	Diagnosticos Presuntivos			
CONSULTA MONITORIZACION Y PROCEDIMIENTOS DIAGNOSTICOS	890380	CONSULTA DE CONTROL O DE SEGUIMIENTO POR ESPECIALISTA EN ORTOPEDIA Y TRAUMATOLOGIA	1	22/7/2026 - 08:39:36
	Observacion	CITA EN 1 MES		
	Diagnosticos Presuntivos			

INCAPACIDADES MEDICAS GENERADAS

No. EVOLUCION	TIPO INCAPACIDAD	DIAS INCAPACIDAD	FECHA EMISION
2649655	Comun	30	2026-07-22

EL PACIENTE AUN NO PRESENTA TOMA DE CONTROLES NEUROLOGICOS

EVOLUCIONES

FECHA	EVOLUCIONES
2026-07-22	08:54 FREDDY.FAJARDO - FREDDY ALEXANDER FAJARDO SILVA **ESPECIALIDAD: ORTOPEDIA** PACINETE EN CONDICIONES CLINICAS ESABLES. AFEBRIL HIDRATADA. APIERNA IZQUIERDO CON BUENA EVOLUCION CLINICA SIN SIGNOS DE INFECCION . OVILIDAD ARTICULAR DE RODILLA Y TOBILLO CONSERVADO. MOVILIDAD Y SENSIBILIDAD DISTAL CONSERVADA PACIENTE MASCULINO CON DIAGNOSTICO DE OSTESINTESIS DE TIBIA Y PERONE IZQUIERDA EL DIA 02/06/2026. AL EXAMEN FISICO CON BUENA EVOLUCION CLINICA DE PIERNA IZQUIERDA . RX DE DE PIERNAIZQUIERDA CON BUENA EVOLUCION RADIOLOGIA . PACIENTE QUIEN SE INIDCA INICIO DE TERAÍA FISICA. ANALGESICO , INCAPACIDAD Y CONTROL EN 1 ME  **Profesional:** FREDDY ALEXANDER FAJARDO SILVA CC - 1140417015 - T.P 1140417015 - **Especialidad** - ORTOPEDIA

FECHA	RESUMEN DEL EVOLUCION CONSULTA EXTERNA
2026-07-22	08:54 FREDDY.FAJARDO - FREDDY ALEXANDER FAJARDO SILVA ESPECIALIDAD: ORTOPEDIA PACINETE EN CONDICIONES CLINICAS ESABLES. AFEBRIL HIDRATADA. APIERNA IZQUIERDO CON BUENA EVOLUCION CLINICA SIN SIGNOS DE INFECCION . OVILIDAD ARTICULAR DE RODILLA Y TOBILLO CONSERVADO. MOVILIDAD Y SENSIBILIDAD DISTAL CONSERVADA PACIENTE MASCULINO CON DIAGNOSTICO DE OSTESINTESIS DE TIBIA Y PERONE IZQUIERDA EL DIA 02/06/2026. AL EXAMEN FISICO CON BUENA EVOLUCION CLINICA DE PIERNA IZQUIERDA . RX DE DE PIERNAIZQUIERDA CON BUENA EVOLUCION RADIOLOGIA . PACIENTE QUIEN SE INIDCA INICIO DE TERAÍA FISICA. ANALGESICO , INCAPACIDAD Y CONTROL EN 1 ME

FECHA	HISTORIAL DE NOTAS DE PARACLINICOS
2026-07-22	**08:49** FREDDY.FAJARDO - FREDDY ALEXANDER FAJARDO SILVA RX DE PIERNA Y TOBILLO IZQUIERDO SE EVIDENCIA FRACTURA DISTAL DE TIBIA Y PERONE IZQUIERDO REDUCIDA Y ESTABILIZADA CON MATERIAL

	DE OSTEOSINTESIS EL CUAL SE ENCUENTRA NORMOPOSICIONADO SIN SIGNOS DE FALOJAMIENTO. FRACTURA EN PROCESO DE CONSOLIDACION